herzblatt

Leben mit angeborenem Herzfehler | Deutsche Herzstiftung e. V.

SONDERDRUCK

Das hypoplastische Linksherzsyndrom (HLHS)

Leben mit nur einer Herzkammer

Prof. Dr. med. Hans-Heiner Kramer
Universitätsklinikum Schleswig-Holstein, Campus Kiel

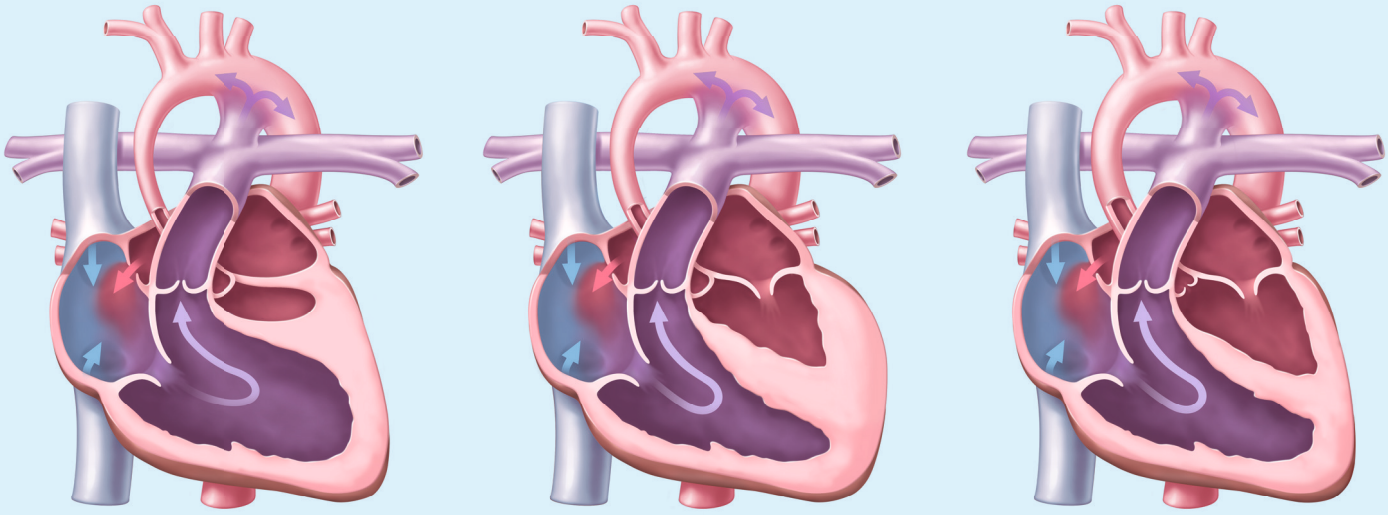

Herausgegeben von der Deutschen Herzstiftung
Stand: November 2013

Das hypoplastische Linksherzsyndrom (HLHS)

Leben mit nur einer Herzkammer

Beim normalen Herzen pumpt je ein Ventrikel (Herzkammer) das Blut durch den Körper- bzw. den Lungenkreislauf. Etwa 3–4 % aller Kinder mit angeborenem Herzfehler haben jedoch nur eine Herzkammer. Man spricht hier von univentrikulären Herzen (Einkammerherzen). Grob lassen sich diese Formen der Fehlbildung des Herzens danach einteilen, ob die rechte oder die linke Kammer hypoplastisch (verkümmert bzw. unterentwickelt) ist. Der folgende Beitrag beschreibt die Behandlungsschritte bei Kindern mit hypoplastischem Linksherzsyndrom (HLHS), die medizinische Betreuung während und nach den operativen Eingriffen, die psychomotorische Entwicklung sowie den zu erwartenden Langzeitverlauf.

Prof. Dr. med. Hans-Heiner Kramer,
Direktor der Klinik für angeborene Herzfehler und Kinderkardiologie, Universitätsklinikum Schleswig-Holstein, Campus Kiel

Anatomische Veränderungen

Beim HLHS liegt eine Hypoplasie der linken Herzkammer vor, die beim gesunden Menschen der Blutversorgung aller Organe des Körpers dient (großer oder auch Körperkreislauf genannt). Hierfür muss die Kammer ausreichend groß sein. Die Ursache dafür, dass sie bei diesem Herzfehler zu klein ist, liegt in einer **Hypoplasie** (und damit Verengung) oder gar einer **Atresie** (komplettes Fehlen der Öffnung) der **Mitralklappe** zwischen linkem Vorhof und linker Herzkammer sowie der **Aortenklappe** zwischen linker Herzkammer und Aorta (Körperschlagader). *Abbildung 1* zeigt die drei häufigsten anatomischen Varianten des HLHS, die sich durch den Grad der Hypoplasie der Herzklappen und der linken Herzkammer unterscheiden. Da durch die linke Kammer wenig oder gar kein Blut fließen kann, ist auch der aufsteigende Teil der Körperschlagader unterentwickelt und hat oft nur einen Durchmesser von 2 mm. Erst die absteigende Körperschlagader hat einen normalen Durchmesser von ca. 7 mm.

Das Überleben nach der Geburt hängt bei diesen Kindern von zwei anatomischen Strukturen ab, die vor der Geburt bei allen Menschen bestehen:

- dem **Ductus arteriosus** (**Botalli**) sowie
- einem Loch in der Vorhofscheidewand, das als **Foramen ovale** bezeichnet wird.

Der Ductus arteriosus ist eine Verbindung zwischen der **Pulmonalarterie** (Lungenschlagader) und der Aorta. Durch ihn kann das Blut an den im Mutterleib noch nicht entfalteten Lungen vorbei in den Körperkreislauf fließen. In den ersten Tagen nach der Geburt verschließt er sich langsam.

Mit dem ersten Atemzug nach der Geburt entfalten sich die Lungen und werden von da an durchblutet. Durch das Foramen ovale in der Scheidewand zwischen linkem und rechtem Vorhof kann das nun aus den Lungen kommende sauerstoffreiche Blut an der verschlossenen oder zu kleinen Mitralklappe vorbei in den rechten Vorhof fließen und sich dort mit dem aus dem Körper zurückkommenden sauerstoffarmen Blut mischen. Dieses **Mischblut** fließt weiter über die rechte Herzkammer in die Lungenschlagader und von dort zum einen Teil in beide Lungenflügel, zum anderen Teil über den Ductus arteriosus in die Aorta. Der offene Ductus arteriosus ist bei diesen Kindern der einzige Weg, auf dem die lebenswichtigen Organe wie Herz, Gehirn, Leber oder Nieren mit Blut und dem darin transportierten Sauerstoff versorgt werden.

Die Folgen für die kleinen Patienten

Normalerweise fließt nur sauerstoffreiches Blut in den Körperkreislauf. Obwohl bei Kindern mit HLHS über den Ductus arteriosus nur Mischblut (aus sauerstoffreichem und

Abbildung 1

Anatomische Varianten des hypoplastischen Linksherzsyndroms

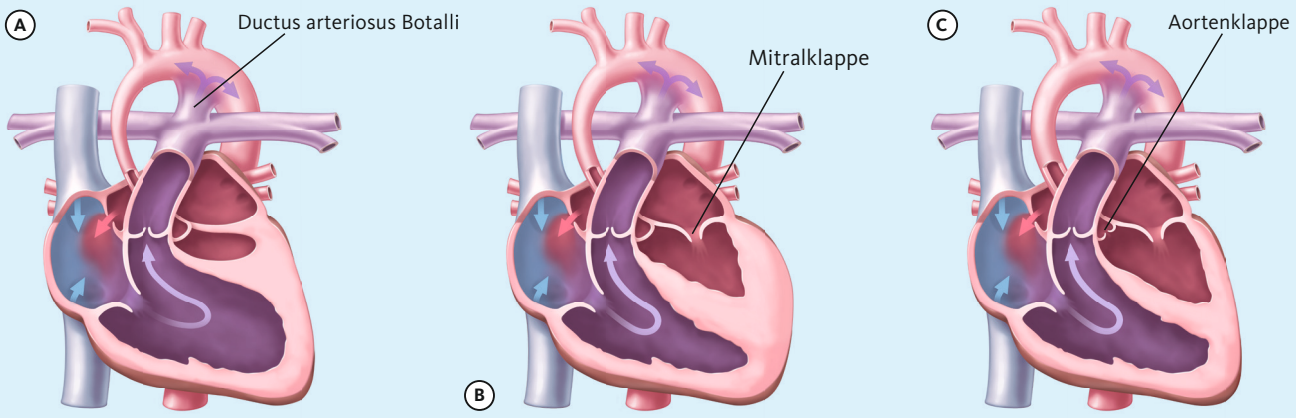

(A) Mitral- und Aortenklappe sind nicht öffnungsfähig.

(B) Die Mitralklappe ist stenotisch (zu eng) und die Aortenklappe nicht öffnungsfähig.

(C) Mitral- und Aortenklappe sind stenotisch.

sauerstoffarmem Blut) in den Körperkreislauf gelangt, sieht man das den Neugeborenen meist nicht an, d. h. es besteht keine **zentrale Zyanose** (Blauverfärbung der Haut und der Schleimhäute, z. B. der Mundschleimhaut und der Zunge). Der Grund hierfür ist vor allem die im Verlauf der ersten Lebenstage stark zunehmende Durchblutung der Lungen. Die große Blutfülle dieser Organe zwingt das Kind zu einer beschleunigten Atmung. Dies ist meist das erste Zeichen, das auf ein HLHS hinweist. Es wird aber gelegentlich als „Anpassungsstörung" nach der Geburt fehlgedeutet.

Wird ein HLHS nicht rechtzeitig erkannt, verschlechtert sich der Zustand der Kinder in der Folgezeit kritisch. Dies beruht auf zwei Faktoren:

- Der Ductus arteriosus verschließt sich. Das ist für ein gesundes Kind normal, bei HLHS wird dadurch aber dem Blut der Weg in den Körperkreislauf versperrt.
- In den ersten Lebenstagen ist der Widerstand in den Lungengefäßen hoch, nimmt dann aber ab. Das hat die erwähnte Zunahme der Lungendurchblutung zur Folge und führt gleichzeitig zu einer starken Abnahme der Durchblutung des Körpers. Es entwickeln sich ein schwerer Schockzustand und damit eine ungenügende Sauerstoffversorgung der lebenswichtigen Organe. Dieser folgenschwere Teufelskreis ist in *Abbildung 2 (Seite 4)* dargestellt: Die Mangeldurchblutung führt zu einer Übersäuerung des Organismus. Um Säure in Form von Kohlendioxid verstärkt abzuatmen, beschleunigt sich die Atmung des Kindes weiter, was wiederum dazu beiträgt, den Widerstand der Lungengefäße noch mehr zu senken. Wird nicht schnell eingegriffen, endet diese Spirale tödlich.

Bei den meisten Kindern mit HLHS ist das zusammen mit dem Ductus arteriosus für das Überleben notwendige Foramen ovale in der Vorhofscheidewand groß genug, um den Abfluss des sauerstoffreichen Blutes aus der Lunge zu ermöglichen. In relativ seltenen Fällen ist das Loch aber zu klein. Sauerstoffreiches und sauerstoffarmes Blut können sich dann nicht mehr ausreichend mischen und das Blut staut sich vom linken Vorhof in die Lungenvenen zurück. Dies führt zu einer Strukturveränderung der Lungengefäße und erhöht das Risiko für die anstehenden Operationen stark. Akut ist in diesen Fällen ein **Kathetereingriff** erforderlich, durch den die Verbindung zwischen linkem und rechtem Vorhof vergrößert wird.

Ist die Diagnose eines HLHS schon im Rahmen einer **Pränataldiagnostik** (vorgeburtlichen Untersuchung) gestellt worden, sollte die Geburt des Kindes in einer Klinik erfolgen, die Anschluss an ein Kinderherzzentrum hat, das auf die Behandlung dieses Herzfehlers spezialisiert ist. Wird ein HLHS erst nach der Geburt erkannt, möglicherweise erst nach Eintreten eines Kreislaufschocks, muss das Kind sofort zur intensivmedizinischen Betreuung in ein solches Zentrum verlegt werden. →

Grafiken S. 3, 5–7: Volker Klein

Abbildung 2

Gefährliche Spirale

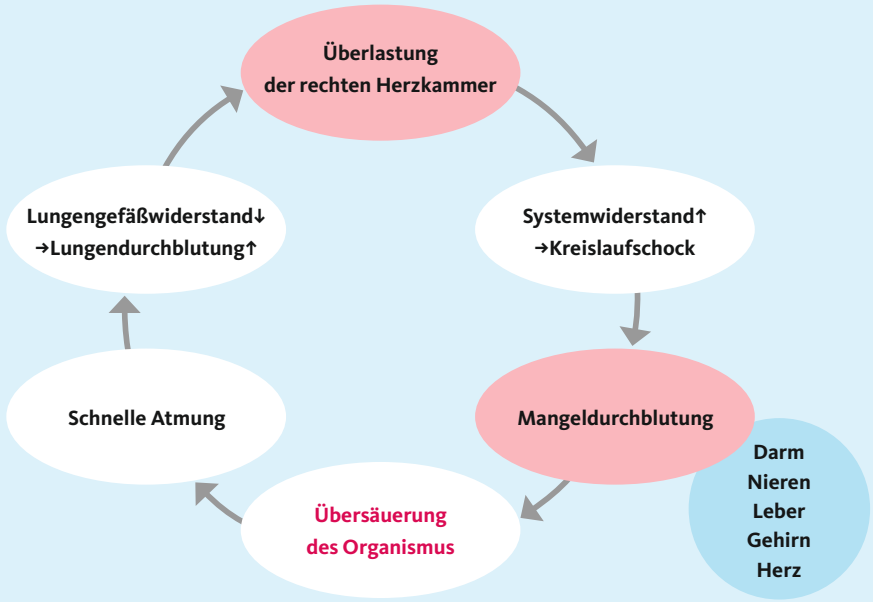

Nach der Geburt kommt es beim hypoplastischen Linksherzsyndrom rasch zu Kreislaufveränderungen, die sich gegenseitig verstärken („Teufelskreis“) und unbehandelt zum Tod führen.

Behandlung vor der ersten Operation

Sobald sich bestätigt hat, dass bei einem Kind ein HLHS vorliegt, muss sofort mit der Infusion des Medikaments **Prostaglandin** begonnen werden. Wurde der Herzfehler schon während der Schwangerschaft erkannt, beginnt die Infusion unmittelbar nach der Geburt. Prostaglandin bewirkt, dass sich der Ductus arteriosus wieder voll öffnet bzw. gar nicht erst verschließt. Auf diese Weise wird die Durchblutung des Körperkreislaufs gewährleistet. Da, wie oben erwähnt, der Gefäßwiderstand in den Lungen sehr niedrig ist, fließt das Blut leichter dorthin als in den Körperkreislauf, in dem immer ein deutlich höherer Gefäßwiderstand herrscht. Im Kreislaufschock ist dieser Gefäßwiderstand im Körperkreislauf besonders hoch. Die Ärzte verabreichen daher Medikamente, die den Gefäßwiderstand im Körperkreislauf senken und so eine ausreichende Balance zwischen der Durchblutung des Körper- und des Lungenkreislaufs ermöglichen.

Diese Maßnahmen verbessern die Voraussetzungen für die erfolgreiche Durchführung einer operativen Behandlung deutlich. Eine Beatmung sollte möglichst vermieden werden, weil sie das Risiko bei dem anstehenden ersten operativen Eingriff erhöht. Weitere Risikofaktoren sind u. a. ein niedriges Geburtsgewicht oder wenn dem HLHS eine genetische Erkrankung zugrunde liegt, z. B. bei Mädchen ein Turner-Syndrom mit Fehlen eines X-Chromosoms.

Die operative Behandlung

Die operative Behandlung besteht in jedem Fall aus mindestens drei Schritten, von denen der erste schon in der ersten Lebenswoche, der zweite meist im Alter von 3 bis 5 Monaten und der dritte ab dem Beginn des 3. Lebensjahres erfolgt.

Der erste Operationsschritt: die Norwood-Operation

Für den ersten Schritt der operativen Behandlung gibt es drei verschiedene Techniken. Zwei basieren auf dem Konzept des Pioniers der chirurgischen Behandlung des HLHS, William Norwood, und unterscheiden sich in der Art der Blutversorgung der Lunge. Das dritte Verfahren ist eine Kombination aus operativer und **katheterinterventioneller** Technik (**Hybridtechnik**) und hat das Ziel, in der Neugeborenenphase eine operative Behandlung mit der Herz-Lungen-Maschine (HLM) zu vermeiden.

► Bei der klassischen **Norwood-Operation** wird der Stamm der Lungenschlagader durchtrennt und die unterentwickelte Körperschlagader durch einen Flicken erweitert (*Abbildung 3A*). Die beiden Gefäße werden verbunden, sodass die rechte Herzkammer durch dieses Gefäß das Blut in alle Organe des Körpers pumpen kann. Der Stamm der unterentwickelten Körperschlagader wird mit der neuen Körperschlagader seitlich verbunden und dient als Ursprung der **Koronararterien** (Herzkranzgefäße). Die Lungen werden durch ein Kunststoffröhrchen (Gore-Tex), das zwischen einem Nebenast der Körperschlagader und der rechten Lungenarterie eingesetzt wird, mit Blut versorgt (sog. modifizierter **Blalock-Taussig-Shunt**).

► Statt über einen Blalock-Taussig-Shunt kann das Blut auch über eine künstlich mit einem Shunt-Röhrchen hergestellte direkte Verbindung mit der rechten Kammer zur Lunge geführt werden (sog. **Sano-Shunt**, *Abbildung 3B*,). Dieses Vorgehen hat zwar gewisse Vorteile in der frühen Behandlung nach der Operation, ungünstig bei dieser OP-Methode ist aber der erforderliche Schnitt in die Muskulatur der rechten Herzkammer, weil sich an dieser Stelle eine Narbe bildet. Dies ist im Hinblick auf die Tatsache, dass die rechte Herzkammer lebenslang als Pumpkammer für den Körperkreislauf arbeiten muss, ein großer Nachteil. Außerdem rufen Narben im Herzmuskel im späteren Leben häufig Herzrhythmusstörungen hervor. Eine aktuelle große vergleichende Studie hat allerdings gezeigt, dass sich beide Verfahren, also die klassische Norwood-Operation und die Modifikation nach Sano, hinsichtlich der **akuten** Behandlungsergebnisse nicht unterscheiden.

Die rechte Herzkammer muss **postoperativ** (nach der Operation) unabhängig vom Operationsverfahren den Lungen- *und* den Körperkreislauf versorgen. Wegen dieser erheblichen Mehrarbeit entwickeln sich bei vielen Kindern in der postoperativen Phase Zeichen der Herzschwäche mit beschleunigter Atmung, Trinkschwierigkeiten und verlangsamter Gewichtszunahme.

► Bei der in einzelnen Kliniken angewendeten Hybridtechnik erfolgen eine chirurgische Einengung („Banding") beider Lungenarterien, um den Druck und die Durchblutung zu vermindern, sowie ein Kathetereingriff zum Einsetzen eines **Stents** (Gefäßstütze) in den Ductus arteriosus (*Abbildung 4*). Danach kann die Prostaglandingabe beendet werden, weil der Stent den Ductus arteriosus offen hält. Oft muss des Weiteren die Lücke in der Vorhofscheidewand mit einem Ballon aufgedehnt oder durch Einsetzen eines Stents vergrößert werden, damit das sauerstoffreiche Blut ungehindert aus dem linken in den rechten Vorhof fließen kann.

Bei der Hybridtechnik wird somit die unterentwickelte Körperschlagader noch nicht beim ersten, sondern erst beim unten beschriebenen zweiten Eingriff rekonstruiert. In ungünstigen Fällen kann das eine unzureichende Durchblutung der Kopf- und Halsarterien sowie der Koronararterien zur Folge haben.

Nach der Norwood-Operation ist die Kreislaufsituation häufig sehr labil. Daher ist eine engmaschige Überwachung der Kinder im Rahmen eines **Heimüberwachungsprogramms** →

Abbildung 3

Die Norwood-Operation

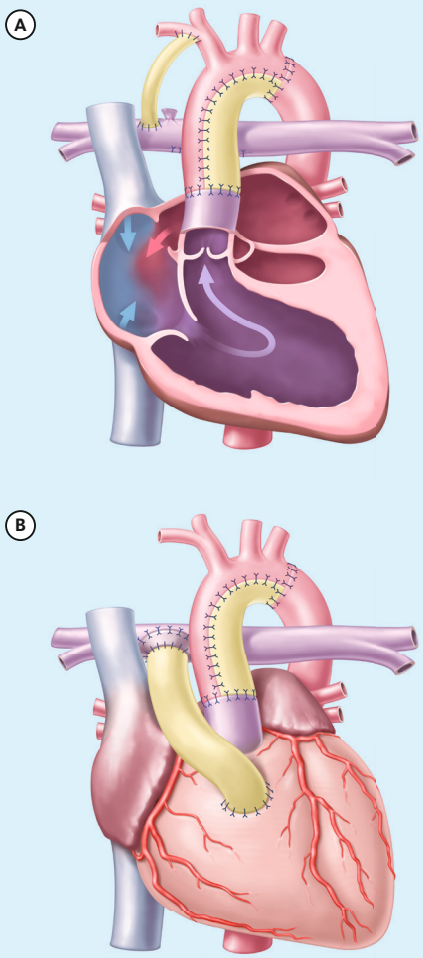

(A) Klassische Norwood-OP mit Blutversorgung der Lunge auf arterieller Ebene (sog. Blalock-Taussig-Shunt).

(B) Norwood-OP mit Blutversorgung der Lunge über ein Röhrchen zwischen rechter Herzkammer und Lungenschlagader (sog. Sano-Shunt).

Abbildung 4

Operation in Hybridtechnik

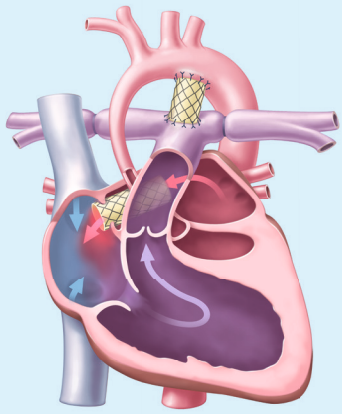

Erster Schritt der operativen Behandlung des hypoplastischen Linksherzsyndroms mithilfe der Hybridtechnik. Es erfolgt eine operative Einengung („Banding") beider Lungenschlagadern zur Drosselung der Lungendurchblutung. Über einen Katheter, d. h. interventionell, wird ein Stent (Gefäßstütze) im Ductus arteriosus Botalli eingesetzt, um die Körperdurchblutung zu sichern. Falls notwendig wird zusätzlich ein Stent in der Vorhofscheidewand platziert, um zu gewährleisten, dass das Blut, das aus den Lungenvenen kommt, frei in den linken Vorhof abfließen kann.

Abbildung 5

Obere kavopulmonale Anastomose

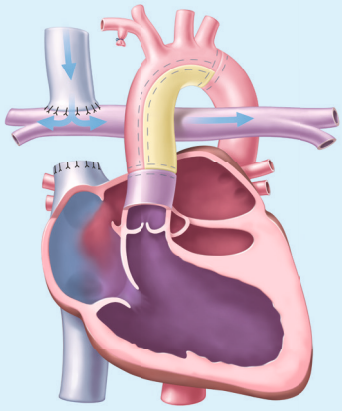

Es wird eine Verbindung zwischen der oberen Hohlvene und der rechten Lungenarterie geschaffen und das im ersten Eingriff eingesetzte Shunt-Röhrchen durchtrennt.

bis zum zweiten Operationsschritt im Alter von 3 bis 5 Monaten erforderlich (Kasten Seite 8).

Der zweite Operationsschritt: die obere kavopulmonale Anastomose

Die im Heimüberwachungsprogramm kontrollierte Sauerstoffsättigung sinkt allmählich auf Werte um 70 %, weil der Shunt für das steigende Gewicht des Kindes zu klein wird. Dann wird es Zeit, den zweiten Operationsschritt vorzunehmen, die **obere kavopulmonale Anastomose**. Hierbei wird im Alter von 3 bis 5 Monaten eine Verbindung zwischen der oberen Hohlvene und der rechten Lungenarterie geschaffen und gleichzeitig das im ersten Eingriff eingesetzte Shunt-Röhrchen entfernt *(Abbildung 5)*. Anders als bei Neugeborenen reicht in dieser Altersstufe der Venendruck ohne eine dazwischen geschaltete aktiv pumpende Herzkammer aus, um das Blut durch die Lungen zu drücken.

Das Blut aus der unteren Hohlvene fließt nach dieser Operation weiterhin direkt und damit sauerstoffarm in den Körperkreislauf. Das aus der oberen Körperhälfte stammende Blut nimmt jedoch in den Lungen genügend Sauerstoff auf, um den ganzen Körper damit zu versorgen. Die mit dieser Operation erreichte Verbesserung besteht darin, dass die rechte Herzkammer nach der Entfernung des Shunt-Röhrchens keine vermehrte Arbeit mehr leisten muss, weil das Blut passiv durch die Lungen fließt. Somit wird das Herz entlastet.

Die Operationstechnik, mit der die Verbindung zwischen der oberen Hohlvene und der rechten Lungenarterie geschaffen wird, ist unterschiedlich: Bei der sog. **bidirektionalen Glenn-Operation** wird die obere Hohlvene direkt mit den Lungenarterien verbunden, während bei der sog. **Hemi-Fontan-Operation** auf komplexe Weise unter Verwendung von Vorhofgewebe bereits die dritte Operationsstufe (siehe unten) vorbereitet wird.

Nach dem zweiten Operationsschritt kann sich das Kind nahezu altersgerecht entwickeln.

Der dritte Operationsschritt: die totale kavopulmonale Anastomose (Fontan-Operation)

Beim dritten und letzten operativen Schritt wird auch die untere Hohlvene über einen Tunnel innerhalb (*Abbildung 6A*) oder ein **Conduit** (eine spezielle Gefäßprothese) außerhalb (*Abbildung 6B*) des Herzens mit der rechten Lungenschlagader verbunden. Diese Operation wird daher auch als **totale kavopulmonale Anastomose** (engl.: total cavopulmonary connection, abgekürzt TCPC) bezeichnet. Jetzt fließt das gesamte sauerstoffarme Blut aus dem Körperkreislauf zur Lunge, d. h.

Körper- und Lungenkreislauf sind nun völlig voneinander getrennt. Dementsprechend ist die Hautfarbe der Kinder rosig. Man spricht nach dem Namen des Erfinders dieses Prinzips der Kreislauftrennung auch von einer **„Fontan-Zirkulation“**. Dementsprechend befand sich das Kind nach Anschluss der oberen Hohlvene an die Lungenschlagader im zweiten Operationsschritt in einer „Hemi-Fontan-Zirkulation“ (hemi = halb).

Da die Lungen anfangs noch nicht ausreichend an die veränderten Kreislaufverhältnisse angepasst sind, wird in dem Tunnel ein Loch (auch „Fenster“ genannt), das als eine Art Überlaufventil dient, zum linken Vorhof geschaffen. Bei einem Anstieg des Drucks in den Lungen, z. B. beim Schreien, kann weniger Blut durch die Lungen fließen. Das Überlaufventil ermöglicht, dass in dieser Situation Blut an den Lungen vorbei in den linken Vorhof abgepresst wird. Da dann sauerstoffarmes Blut in den Körperkreislauf gelangt, führt dies zu einer leichten Zyanose, vor allem wenn die Umgehung über das Fenster stark in Anspruch genommen wird. In Ruhe sind die meisten Kindern aber rosig und haben eine Sauerstoffsättigung über 90 %.

Diagnostische Maßnahmen vor und nach den einzelnen Operationsschritten

Im Rahmen der klinischen Betreuung von Kindern mit HLHS sind diverse apparative diagnostische Maßnahmen erforderlich. Basisuntersuchung ist dabei sowohl im ambulanten als auch im stationären Bereich die **Echokardiographie** (Ultraschalluntersuchung).

Vor der Norwood-Operation ist nur ausnahmsweise eine **Herzkatheteruntersuchung** erforderlich, während diese Untersuchungsmethode zur Vorbereitung auf den zweiten und dritten Operationsschritt die Regel ist. Zweck der Herzkatheteruntersuchung vor dem zweiten Operationsschritt ist die Darstellung der Shunt-Verbindung zur Lungenarterie und der Größe dieses Gefäßes, denn es soll ja in dem Eingriff mit der oberen Hohlvene verbunden werden. Außerdem wird die rekonstruierte Körperschlagader, speziell ihr Übergang zur absteigenden Aorta, untersucht. Hier kann sich eine Verengung (sog. Isthmusstenose) gebildet haben, die gegebenenfalls mithilfe eines Ballons erweitert werden muss. Auf die Entwicklung einer derartigen Einengung, die das Herz in kritischer Weise belasten kann, wird nach der Norwood-Operation mit äußerster Sorgfalt geachtet. Sobald ein entsprechender Verdacht vorliegt, muss umgehend eine Herzkatheteruntersuchung veranlasst werden.

Aufgaben der Herzkatheteruntersuchung vor der dritten Operation, der sog. Komplettierung der Fontan-Zirkulation, sind die Messung des Drucks in der mit der oberen Hohlvene verbundenen Lungenstrombahn und die Darstellung ihrer anatomischen Größenentwicklung. Hier dürfen keine Verengungen vorliegen, die den Blutabfluss in die feinen Lungengefäße behindern würden. In Abhängigkeit von anderen Faktoren und Vorbefunden kann diese Darstellung auch mithilfe einer **Magnetresonanz-Tomographie** (sog. Herz-MRT in der „Röhre“) erfolgen.

Infolge des hohen Drucks in der oberen Hohlvene können sich Kurzschlussverbindungen zwischen den Venen der oberen und unteren Körperhälfte gebildet haben. Sie leiten das Blut an der Lunge vorbei, sodass es nicht mit Sauerstoff →

Abbildung 6

Komplettierungsoperation

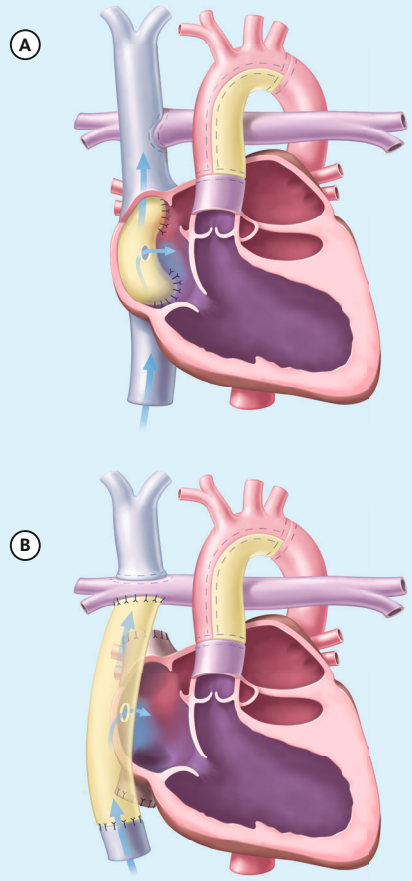

Totale kavopulmonale Anastomose mit einem intrakardialen (im Herzen gelegenen Tunnel, A) oder extrakardialen (außerhalb des Herzens gelegenen, B) Conduit. Diese Operation wird auch als „Fontan-Komplettierung“ bezeichnet. Beide Kreisläufe sind jetzt hintereinander geschaltet. Ein kleines Fenster dient als Überlaufventil für den anfangs noch nicht angepassten Lungenkreislauf.

angereichert wird. Die Kinder weisen folglich eine stärkere Zyanose auf, als bei einer Hemi-Fontan-Zirkulation zu erwarten ist. Der Blutstrom durch diese Gefäße sollte in diesen Fällen durch ein Verschlusssystem unterbunden werden, das über einen Herzkatheter eingebracht wird. Darüber hinaus können sich als Folge der Zyanose Kurzschlussverbindungen zwischen Arterien des Körperkreislaufs und den Lungenarterien gebildet haben. Sind diese sehr groß, belasten sie das Lungengefäßbett und müssen daher verschlossen werden. Oft gehen sie von der Brustwandarterie (Arteria mammaria interna) ab, die in der Erwachsenenherzchirurgie bevorzugt für koronare Bypassoperationen verwendet wird. Sind die Kurzschlussverbindungen gering ausgeprägt, was vielfach der Fall ist, sollte man aus diesen Gründen auf den Verschluss der Brustwandarterie verzichten.

Ungefähr ein Jahr nach Komplettierung der Fontan-Zirkulation erfolgt in der Regel erneut eine Herzkatheteruntersuchung, bei der das eventuell in der dritten Operation geschaffene Überlaufventil („Fenster“, siehe oben) des Tunnels interventionell (d. h. ohne Operation, sondern über den

Lebensrettendes Heimüberwachungsprogramm

Früher starben trotz regelmäßiger kinderkardiologischer Nachsorge nach dem ersten Eingriff etwa 15 % der Kinder vor dem zweiten operativen Schritt (sog. **Interstage-Sterblichkeit**). Im Heimüberwachungsprogramm werden die **Sauerstoffsättigung des Bluts** und die **Gewichtszunahme** kontinuierlich (fortlaufend) kontrolliert. Dadurch konnte die häusliche Interstage-Sterblichkeit nach unseren eigenen Daten in den vergangenen sieben Jahren von 12,4 auf 3,2 % gesenkt werden.

Um zu verstehen, worauf es bei der Heimüberwachung ankommt, muss man die folgenden Zusammenhänge kennen: Eine hohe Sauerstoffsättigung weist auf eine starke – unter Umständen auch zu starke – Lungendurchblutung hin, während ein niedriger Wert darauf hindeutet, dass der Shunt zu wenig Blut in die Lunge leitet. Allerdings kann eine niedrige Sauerstoffsättigung auch einmal Folge einer Erkrankung der Lunge sein, z. B. einer Bronchitis mit Verschleimung. Hier hilft die Verabreichung von Sauerstoff über eine Nasensonde.

Während das Augenmerk anfangs aus Furcht vor einer unzureichenden Funktion des Shunts auf der Erfassung niedriger Sauerstoffsättigungen lag, ist heute klar, dass eine zu hohe Sauerstoffsättigung (über 90 %) mindestens ebenso gefährlich für das Kind ist, weil sie das Herz wegen der starken Lungendurchblutung an den Rand seiner Leistungsfähigkeit bringt. Diese Erkenntnis beruht u. a. auf zahlreichen Beobachtungen während des stationären Aufenthalts nach der Operation: Kinder mit noch hoher Sauerstoffsättigung, aber klinischen Zeichen der Herzschwäche nach körperlicher Belastung wie z. B. nach längerem Schreien, erlitten einen Kreislaufzusammenbruch, der teilweise sogar eine Herz-Lungen-Wiederbelebung erforderte.

Das Wichtigste am Ende des Krankenhausaufenthalts des Kindes ist daher, eine optimale Balance der Durchblutung von Körper- und Lungenkreislauf auch nach der Entlassung zu gewährleisten. Die Sauerstoffsättigung darf 90 % nicht übersteigen, aber auch nicht unter etwa 70 % sinken. Außerdem soll das Kind kontinuierlich an Gewicht zunehmen. Sauerstoffsättigung und Gewicht sind die beiden wichtigsten Werte, die die Eltern im Heimüberwachungsprogramm beobachten und protokollieren müssen. Hierin werden sie vor der Entlassung ihres Kindes geschult. Sie erhalten für zu Hause einen Heimmonitor, der die Sauerstoffsättigung und die Herzfrequenz misst, sowie eine Säuglingswaage für die tägliche Gewichtskontrolle. Einmal wöchentlich werden die im Protokoll festgehaltenen Daten telefonisch an die Klinik übermittelt und mit den Ärzten besprochen. Mittlerweile ist auch eine internetbasierte Übertragung von zu Hause in das Kinderherzzentrum möglich. Dies erleichtert insbesondere die Erkennung technisch bedingter Fehlalarme, z. B. bei der Sauerstoffsättigung. Das Zentrum arbeitet eng mit den Kinderkardiologen zusammen, die das Kind am Wohnort versorgen.

Die Kinder sollen erst aus der Klinik entlassen werden, wenn die oben genannten Grenzen für die Sauerstoffsättigung eine Woche lang eingehalten worden sind. Eine Reihe von Kindern erreicht die geforderte Stabilität der Kreislaufsituation leider nicht und muss daher bis zur zweiten Operation in der Klinik bleiben.

Katheter) verschlossen werden kann. Für die weiteren Verlaufskontrollen eignet sich auch das Herz-MRT, weil sich mit dieser Technik der Tunnel und die Lungengefäße schonend, d. h. ohne Strahlenbelastung, darstellen lassen.

Behandlungsergebnisse und Langzeitverlauf

Besonders der erste Schritt des operativen Konzepts, die Norwood-Operation, gehört zu den komplexesten und risikoreichsten Eingriffen auf dem Gebiet der Chirurgie angeborener Herzfehler. Weltweit hat bis in die 1990er-Jahre nur die Hälfte der Neugeborenen die Norwood-Operation überlebt. Zunehmende Erfahrung mit verbesserten chirurgischen Techniken und intensivmedizinischen Behandlungsstrategien führten in Kinderherzzentren, die auf die Behandlung dieses Herzfehlers spezialisiert sind, zu deutlich besseren Überlebensraten. In einer 2012 publizierten Analyse der Vereinigung nordamerikanischer Kinderherzchirurgen betrug die Sterblichkeit bei der Norwood-Operation – gemittelt aus 15 Kliniken – rund 16 %. Zwischen den beiden Shunt-Typen (modifizierter Blalock-Taussig-Shunt im Vergleich zum Sano-Shunt, siehe oben) konnte hinsichtlich der Überlebenschancen kein Unterschied nachgewiesen werden. Neben einigen US-amerikanischen Zentren sind auch aus den erfahrensten deutschen Kliniken Sterblichkeitsraten bei der Norwood-Operation von nur noch 5 bis 10 % berichtet worden. In einer weiteren Studie der o. g. amerikanischen Vereinigung wurde belegt, dass die Erfolgschancen in Zentren, die mehr als 20 Norwood-Operationen pro Jahr durchführen, statistisch deutlich besser sind als in Einrichtungen, die weniger Operationen dieser Art pro Jahr durchführen. Vergleichbare Daten über den Erfolg des Hybrid-Verfahrens wurden bislang nicht publiziert.

Der zweite Operationsschritt, die Anlage der oberen kavopulmonalen Anastomose, hat ein Sterblichkeitsrisiko von etwa 5 %, die Komplettierung des Fontan-Kreislaufs durch die totale kavopulmonale Anastomose nur noch von rund 1 %.

Langzeitverlauf

Auch die Langzeit-Überlebenschancen von Kindern mit HLHS haben sich in den letzten Jahrzehnten deutlich verbessert. Als Beispiel zeigt *Abbildung 7* die Überlebensrate der in verschiedenen Zeiträumen in Kiel operierten Kinder. Nachdem sie bis 1999 nur bei 60 % lag, konnte sie in jüngerer Zeit auf knapp 90 % gesteigert werden.

Bei der Bewertung der physiologisch möglichen körperlichen Leistungsfähigkeit der HLHS-Kinder ist zu bedenken, dass ihnen nur eine Pumpkammer (und nicht zwei) zur Verfügung steht. Dies begrenzt verständlicherweise das Leistungsvermögen z. B. in den sportlichen Grenzbereichen, erlaubt aber dennoch ein normales Kinderleben mit Spielen, normalem Schulbesuch, Radfahren und leichter sportlicher Betätigung. Die Kinder begrenzen sich diesbezüglich selbst und lernen von klein auf ganz natürlich, ihre persönlichen Grenzen einzuschätzen.

In diesem Zusammenhang sollten die Eltern auch psychologische Aspekte beachten: Es ist z. B. in den meisten Fällen ohne Weiteres möglich, das Kind Fußball spielen zu lassen, da anfangs ja nach Belieben ein- und ausgewechselt werden kann. Wenn aber dann mit steigendem Alter die Anforderungen höher und die Regeln strenger werden, wird ein Kind mit einem Einkammerherzen nicht mehr mithalten können. Das kann dann zu bitterer Enttäuschung und Zweifeln führen.

Die einzige streng verbotene Sportart ist das Flaschentauchen in größeren Wassertiefen, weil der dabei auf den Brustkorb einwirkende hohe Wasserdruck den Rückstrom des Bluts zum Herzen kritisch reduzieren könnte.

In größeren Zeitabständen ist im Rahmen der regelmäßigen Kontrolluntersuchungen eine Überprüfung der körperlichen Belastbarkeit mittels Laufband- oder Fahrrad- →

Abbildung 7

Langzeitergebnisse

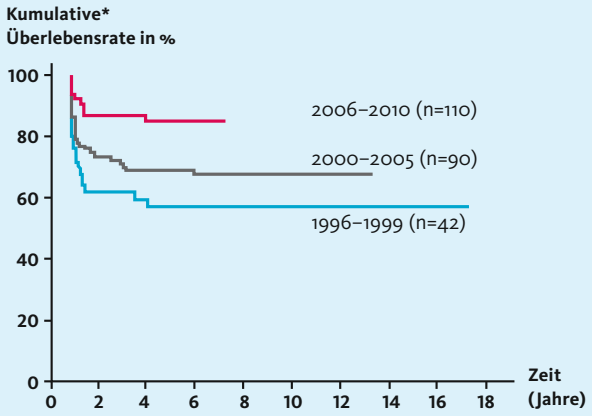

Die Langzeit-Überlebenschancen für Kinder mit hypoplastischem Linksherzsyndrom haben sich in den zurückliegenden Jahren wesentlich verbessert (Zahlen für die Uniklinik Kiel). Schwarze Linie: Überlebensrate von knapp 60 % (1996–1999); graue Linie: rund 70 % (2000–2005); rote Linie: knapp 90 % (2006–2010). (*Kumulative Überlebensrate ist der Prozentsatz aller zu einem bestimmten Zeitpunkt noch am Leben befindlichen Patienten; n ist die Zahl der Kinder.)

Spiroergometrie sinnvoll. Hierbei wird u. a. die sog. maximale Sauerstoffaufnahme als Maß für das pro Minute gepumpte Blutvolumen ermittelt. Da die meisten jüngeren Kinder bei der für diese Messung nötigen maximalen Ausbelastung noch nicht mitmachen, ist es hier besser, die Sauerstoffaufnahme an der sog. anaeroben Schwelle zu bestimmen. Das ist sportmedizinisch der Bereich, ab dem der Körper die Energie nicht mehr allein aus der Verbrennung mithilfe von Sauerstoff (aerob) bezieht, sondern ohne Sauerstoff (anaerob) Glukose zu Milchsäure (Laktat) abbaut. Bei unseren zum Zeitpunkt der Studie zwischen 4 und 11 Jahre alten Kindern (Mittelwert 6 Jahre) fanden wir in einer systematischen Untersuchung einen Wert, der bei rund 75 % des Werts von Gesunden lag. Die beiden wichtigsten Gründe für das unterdurchschnittliche Abschneiden sind eine geringere Steigerung der Herzfrequenz (s. u.) und der pro Herzschlag gepumpten Blutmenge.

Diese von uns ermittelten Zahlen passen gut zu den Ergebnissen einer großen multizentrischen Studie an über 500 Fontan-Patienten, von denen aber nur ein sehr kleiner Teil ein HLHS hatte. Das Alter lag zwischen 8 und 18 Jahren, der Mittelwert betrug knapp 12 Jahre. Die körperliche Fitness dieser Kinder wurde von deren Eltern deutlich niedriger eingeschätzt als von Eltern herzgesunder Kinder. Etwa ein Viertel lag unterhalb des altersentsprechenden Normalberichts. Auch bei der Einschätzung der psychosozialen Situation durch die Eltern schnitten die Fontan-Patienten etwas schlechter ab als Herzgesunde. Der Unterschied war aber geringer, und nur jedes achte Kind lag unter dem Normalbereich.

Außerdem sollte zu dem Nachsorgeprogramm eine regelmäßige **Untersuchung der psychomotorischen Entwicklung** gehören, um Defizite bei der motorischen und geistigen Entwicklung frühzeitig zu erfassen. Dies ermöglicht im Falle der Aufdeckung von Entwicklungsverzögerungen eine gezielte Förderung. Die hierzu veröffentlichten wissenschaftlichen Berichte weisen eine sehr große Spannweite der Befunde auf. Dabei muss immer berücksichtigt werden, zu welcher Zeit die untersuchten Kinder geboren und behandelt wurden. Daher berichten Studien, die um das Jahr 2000 publiziert wurden, von Kindern, die zu Beginn der 1990er-Jahre behandelt worden waren. Hier wurden teils erhebliche Entwicklungsstörungen beobachtet. Auch das Lebensalter der Patienten ist zu bedenken. Bei Untersuchungen im Alter von 12 oder 24 Monaten können manche Defizite noch gar nicht erfasst werden. Je älter die Kinder sind, desto detaillierter kann die Analyse sein. Eigene Untersuchungen an Kindern im Schulalter haben ergeben, dass die Grundintelligenz der Kinder nicht von der gesunder abweicht, aber es Schwächen der sog. Stützfunktionen der Intelligenz gibt. Hierunter versteht man u. a. auch Konzentrationsschwächen und eine dadurch bedingte Verminderung der Verarbeitungsgeschwindigkeit.

Bei einer kleineren Zahl von Patienten treten medizinische Probleme auf:

► Hierzu zählen **Herzrhythmusstörungen**, die Folge der umfangreichen chirurgischen Maßnahmen im Vorhof-

Das Wichtigste in Kürze

► Das hypoplastische Linksherzsyndrom (HLHS) kommt bei knapp 2 % der Kinder vor, die mit einem angeborenen Herzfehler auf die Welt kommen. Die linke Herzkammer ist stark unterentwickelt und nicht funktionsfähig. Unmittelbar nach der Geburt können diese Kinder unauffällig aussehen, aber schon nach wenigen Tagen entwickelt sich eine schwere Zyanose (Blausucht), die eine sofortige Verlegung in ein spezialisiertes Kinderherzzentrum erfordert.

► Die operative Behandlung bei HLHS besteht aus drei Schritten. Die erste Operation erfolgt in der ersten Lebenswoche und ist ein sehr komplexer Eingriff, den aber heute über 90 % der Kinder überleben. Bis zur zweiten Operation im Alter von etwa 3 bis 5 Monaten ist der Kreislauf sehr labil und muss im Rahmen eines Heimüberwachungsprogramms von den Eltern genau kontrolliert werden. Die dritte Operation erfolgt ab Beginn des dritten Lebensjahres. Danach besteht eine sog. komplette Fontan-Zirkulation.

► Fontan-Zirkulation bedeutet, dass nur eine Herzkammer den Körper- und den Lungenkreislauf antreibt. Die Kinder können ein weitgehend normales Leben führen und in Maßen auch Sport treiben. Das Langzeitüberleben liegt heute bei rund 90 %. Zu den möglichen Spätfolgen gehören Herzrhythmusstörungen und Herzschwäche, die häufig gut behandelt werden können. Selten tritt eine sog. Eiweiß-Enteropathie auf, die nur symptomatisch behandelt werden kann.

► Regelmäßige Kontrolluntersuchungen sind wichtig. Dabei sollte nicht nur auf die Herz-Kreislauf-Funktion, sondern auch auf die psychomotorische Entwicklung geachtet werden, damit Defizite durch gezielte Förderprogramme früh ausgeglichen werden können.

bereich sind. Sie äußern sich vor allem in einer verringerten Aktivität des Sinusknotens, des Impulsgebers des Herzens. Eine Folge davon kann eine **Bradykardie** (zu langsamer Puls) sein. Aber auch eine **Tachykardie** (sehr schneller Herzschlag, Herzrasen) kann auftreten. Sie wird durch kreisende Erregungen (Reentry) aus der Umgebung der chirurgischen Nähte verursacht. Kinder mit zu langsamem Puls benötigen teilweise einen elektrischen Herzschrittmacher, gegen Anfälle von Herzrasen kann eine Herzkatheterbehandlung zur Lokalisation und Ausschaltung (**Ablation**) der ursächlichen elektrischen Vorgänge im Herzen wirksam sein oder eine medikamentöse Therapie notwendig werden.

► Einige Kinder vertragen den im Vergleich zum gesunden Kind höheren Druck in den Hohlvenen nicht. Dadurch tritt Eiweiß in den Darm aus, was Durchfälle verursacht. Man spricht von einer **Eiweißverlust-Enteropathie**. Bei anderen Kindern können durch Abpressung von Eiweiß in die kleinen Bronchien der Lunge schwere Atemprobleme (sog. **Bronchitis fibroplastica**) entstehen. Der Anteil der betroffenen Kinder liegt zwar deutlich unter 5 %, er scheint aber mit dem Alter zu steigen. Gegen beide Krankheitsbilder gibt es kaum Behandlungsmöglichkeiten. Aufgabe der ärztlichen Betreuung ist es, nach möglichen anatomischen Gründen für die genannten Symptome zu suchen. Werden solche Ursachen entdeckt, besteht Hoffnung auf eine ursächliche Behandlung, andernfalls beschränkt sich die Behandlung auf symptomatische Maßnahmen, z.B eine eiweißreiche Ernährung bei Eiweißverlust-Enteropathie.

► **Einschränkungen der Pumpleistung der rechten Herzkammer** werden bei leichter und mäßiger Ausprägung erfolgreich durch Medikamente beeinflusst. In seltenen Fällen ist die Herzschwäche allerdings so stark ausgeprägt, dass eine Herztransplantation nicht zu umgehen ist. Es gibt aber medizinische Daten, die nahelegen, dass bei der großen Mehrzahl der Kinder die Kontraktilität der Muskulatur der rechten Herzkammer sich der Belastungssituation durch den Systemkreislauf gut anpasst.

Über die **Spätergebnisse im Erwachsenenalter** liegen noch wenig Erkenntnisse vor. Es ist zu erwarten, dass die Situation ähnlich sein wird wie bei den Patienten, bei denen wegen anderer Herzfehler mit nur einer Pumpkammer (z. B. aus dem Formenkreis des hypoplastischen Rechtsherzsyndroms) eine Fontan-Zirkulation geschaffen worden ist. Die oben geschilderten Probleme (insbesondere Rhythmusstörungen und Herzschwäche) können stärker in den Vordergrund treten. In einer psychologischen Studie mit 67 erwachsenen Fontan-Patienten fand man eine ähnliche Lebensqualität wie in der Normalbevölkerung. ←

Häufig gestellte Fragen zum hypoplastischen Linksherzsyndrom (HLHS)



1. Benötigen Menschen mit HLHS bzw. Fontan-Zirkulation eine Endokarditis-Prophylaxe?

Im Rahmen der operativen Behandlung von Kindern mit HLHS wird regelhaft Kunststoffmaterial für die Schaffung des Tunnels zwischen der unteren Hohlvene und den Lungenarterien verwendet, manchmal auch zur Erweiterung der unterentwickelten Aorta. Solange in der Umgebung des Kunststoffmaterials keine stark beschleunigte (d. h. turbulente) Blutströmung vorliegt, ist eine Endokarditis-Prophylaxe nur 6 Monate nach der Operation erforderlich. Sind allerdings deutliche Turbulenzen vorhanden, erhält das Kind einen Ausweis für die Endokarditis-Prophylaxe (Bezug über die Deutsche Herzstiftung).

2. Sind bei Fontan-Zirkulation gerinnungshemmende Medikamente nötig?

Die Praxis der einzelnen Kinderherzzentren in Bezug auf die Wahl des Typs eines gerinnungshemmenden Medikaments ist weltweit unterschiedlich. Infrage kommen Acetylsalicylsäure (ASS, „Aspirin“) oder sog. Vitamin-K-Antagonisten wie Phenprocoumon („Marcumar“) oder Warfarin („Coumadin“). Beide Medikamententypen verringern die Blutgerinnung auf unterschiedliche Weise: ASS durch Hemmung der Aktivität der Blutplättchen, Vitamin-K-Antagonisten durch Herabsetzung der Produktion von Gerinnungsfaktoren in der Leber. Während die Verabreichung von ASS sehr einfach ist, erfordert die Gabe von Vitamin-K-Antagonisten regelmäßige Blutuntersuchungen, um die optimale Dosis zu bestimmen. Eine Überdosierung kann schwerste Blutungskomplikationen nach sich ziehen, bei Unterdosierung geht der Thromboseschutz verloren.

Die Gerinnungshemmung ist gewünscht, weil sich als Folge des langsameren Blutflusses in der Fontan-Zirkulation Gerinnsel bilden können, die dann zu einer Embolie führen könnten. Bis vor Kurzem mangelte es an wissenschaftlichen Studien zu der Frage, welcher der beiden Medikamententypen besser vor →

Illustration: Ramona Unguranowitsch

Thrombosen und Embolien schützt. Die bisher einzige vergleichende Studie konnte keinen Wirksamkeitsunterschied feststellen, untersuchte die Patienten aber nur ein Jahr lang nach der Fontan-Operation. Da die Häufigkeit thromboembolischer Komplikationen mit dem zeitlichen Abstand zur Operation zunimmt, bleibt die Frage nach der optimalen Thrombosevorbeugung weiterhin offen. Daher werden einige Zentren einen Vitamin-K-Antagonisten, andere ASS bevorzugen. Besteht aufgrund anatomischer und funktioneller Aspekte des Operationsergebnisses ein erhöhtes Risiko für thromboembolische Komplikationen, wird statt der meistens verabreichten ASS ein Vitamin-K-Antagonist verordnet.

3. Sind Flugreisen bzw. Touren in großer Höhe für Fontan-Patienten gefährlich?

Zur Thematik „Flugreisen bei Fontan-Patienten" liegen keine spezifischen wissenschaftlichen Daten vor, sodass hier individuell auf der Grundlage folgender Überlegungen entschieden werden muss: Frühere Untersuchungen an Patienten mit Zyanose haben gezeigt, dass die mittels Pulsoxymeter gemessene kapillare Sauerstoffsättigung in einer Höhe von 2500 Metern – das entspricht dem Kabinendruck in einer Passagiermaschine – um knapp 9 % gegenüber dem Wert auf Meeresspiegel fällt. Bei gesunden Menschen beträgt dieser Abfall 7 %. Klinisch wurde dieser Abfall gut vertragen. Daher können Flugreisen auch für Patienten mit Zyanose erlaubt werden. Eine nennenswerte Zyanose liegt bei Patienten mit HLHS nur bis zum Zeitpunkt der Komplettierung der Fontan-Zirkulation vor. Nur im Stadium der Norwood-Zirkulation ist von Flugreisen dringend abzuraten. Das ist aber für die Praxis nicht relevant, denn in dieser Phase stehen ganz andere Sorgen im Vordergrund. Nach dem zweiten Schritt der operativen Behandlung bestehen keine grundsätzlichen Bedenken mehr bezüglich Flugreisen. Es muss aber immer eine individuelle kinderkardiologische Entscheidung getroffen werden.

4. Können Frauen mit HLHS Kinder bekommen?

Eine Schwangerschaft ist für Frauen mit HLHS ein bedeutsames Risiko, weil das Kreislaufsystem während einer Schwangerschaft und speziell bei der Geburt ganz erheblich belastet wird. Vor Planung einer Schwangerschaft muss daher auf jeden Fall eine gründliche kardiologische Untersuchung erfolgen. Nur in Abhängigkeit von diesem Ergebnis kann eine Abschätzung des Risikos für Mutter und Kind mit einer entsprechenden Beratung der Patientin und ihres Partners erfolgen. Es muss immer im Einzelfall entschieden werden, ob das Risiko bei intensiver kardiologischer und gynäkologischer Betreuung vertretbar erscheint. Das Risiko einer Fehlgeburt ist bei diesen Schwangerschaften erhöht.

5. Welche Konsequenzen ergeben sich, wenn ein HLHS schon beim ungeborenen Kind festgestellt wird?

Wenn bei einem ungeborenen Kind im Rahmen der Schwangerenvorsorge eine Fehlentwicklung des Herzens – hier eine Unterentwicklung der linksseitigen Herzstrukturen – vermutet wird, erfolgt die Überweisung zu einer Ärztin/einem Arzt, die/der in Pränataldiagnostik spezialisiert ist. Bestätigt sich der Verdacht auf ein HLHS, sollte Kontakt mit einer Klinik aufgenommen werden, an der große Erfahrung mit der Behandlung dieses speziellen Herzfehlers besteht, denn der Behandlungserfolg hängt von der Zahl der pro Jahr an einem Zentrum operierten Kinder ab.
Bei der Ultraschalluntersuchung wird besonderes Augenmerk auf bestimmte Einzelheiten der Struktur des fehlgebildeten Herzens gerichtet, die eventuell kritisch für den zukünftigen Behandlungserfolg sind und damit die Prognose maßgeblich beeinflussen. Mit beiden Elternteilen sollte ein umfangreiches Aufklärungsgespräch über den Herzfehler und seine Behandlung geführt werden. Es ist wichtig, bei der Beratung ehrliche Angaben über die Chancen der Behandlung, aber auch über die gegebenenfalls vorliegenden Risiken zu machen, die eventuell einem Therapieerfolg im Wege stehen. In der Mehrzahl der Fälle ist aber eine positive Motivation für den zweifellos immer belastenden und aufwendigen Weg gerechtfertigt, den Kind und Familie zu erwarten haben.

6. Besteht das Risiko, dass sich ein HLHS bei weiteren Kindern eines Paares bzw. in der Familie wiederholt?

Bei Patienten mit Herzfehlbildungen, die die linke Herzseite betreffen, liegt oftmals eine genetische Veranlagung vor und das Risiko einer Wiederholung eines Krankheitsfalls steigt, je enger die verwandtschaftliche Beziehung ist. In der Regel stellt sich die Frage nach dem Wiederholungsrisiko, wenn in Familien mit einem HLHS-Kind weiterer Kinderwunsch besteht. Finden sich in den elterlichen Familien sonst keine Mitglieder, die einen angeborenen Herzfehler haben, liegt das Risiko für eine Wiederholung bei etwa 8 %. Es steigt an, wenn nahe Angehörige ebenfalls einen angeborenen Herzfehler haben. Dabei heißt Wiederholung nicht, dass z. B. bei einem Geschwisterkind erneut ein HLHS vorliegt, sondern es können auch andere Herzfehler vorkommen. Von weiteren Schwangerschaften kann nach gründlicher Abwägung also nicht grundsätzlich abgeraten werden, eine pränatale Herzfehlerdiagnostik mittels Ultraschall ist aber bei nachfolgenden Schwangerschaften empfehlenswert.

Informationen auf Abruf

Das Informationsmaterial der Kinderherzstiftung können Sie kostenlos anfordern: telefonisch unter 069 955128-145, per E-Mail an info@kinderherzstiftung.de oder online unter: www.kinderherzstiftung.de

Kinderbuch

Kris Krokodil hat einen angeborenen Herzfehler und erlebt Dinge, die herzkranken Kindern und ihren Eltern bekannt vorkommen werden. Das Buch ist für Kinder im Alter von 4 bis 6 Jahren konzipiert und ideal zum Vorlesen geeignet.

Mein Herzbuch

So haben Sie von Beginn an alle Akten Ihres herzkranken Kindes bei sich. Im Herzbuch-Ordner finden sich fünf Registerblätter, unter denen Befunde, Arztbriefe und Atteste sowie Unterlagen zu Operationen und Eingriffen eingeordnet werden können. Auch für alle wichtigen Anlaufstellen und Adressen ist ein Registerblatt vorgesehen.

DVD

Die DVD „Paula hat ein Loch im Herzen … und was jetzt?“ kann kostenfrei angefordert werden. Über eine kleine Spende zur Unterstützung unserer Arbeit würden wir uns dennoch freuen. Der Film für Eltern und betroffene Kinder zeigt kardiologische Untersuchungen wie EKG, Echokardiographie und Herzkatheter. Auch die Operation und der Aufenthalt auf der Intensivstation werden einfühlsam dargestellt.

Faltblätter & Broschüren

- Mein Kind ist herzkrank
- Medizinisches Lexikon für Eltern
- Mehr Farbe für das Pausenbrot

Sozialrechtliche Beratungsstelle

Bei der Sozialrechtlichen Beratungsstelle erhalten Sie Hilfe bei Anträgen, Widerspruchsverfahren sowie Informationen zum Schwerbehindertenausweis oder zu Rehabilitationsmaßnahmen, zu Leistungen der Krankenversicherungen oder der Rentenversicherungsträger ebenso wie zu den Leistungen der Pflegeversicherung. Sie erreichen den Service unter AHF-Beratung@email.de. Gern auch telefonisch: Mo. 9–14 Uhr und Di. 9–18 Uhr unter 0531 2206612.

Newsletter

Unseren E-Mail-Newsletter können Sie kostenlos auf unserer Website bestellen: www.kinderherzstiftung.de

Uns gibt’s auch digital!

Die Kinderherzstiftung und die Deutsche Herzstiftung, zu der wir gehören, können Sie auch bei sozialen Netzwerken finden. Dort informieren wir regelmäßig über unsere aktuellen Themen. Wir sind vertreten bei Twitter, Google+ und Facebook. Den Link zu unseren Seiten finden Sie am schnellsten auf der Website der Kinderherzstiftung: www.kinderherzstiftung.de. Oder geben Sie direkt den jeweiligen Link im Internet ein:

www.facebook.com/herzfehler
www.twitter.com/angeboren

Seiten der Deutschen Herzstiftung:
www.facebook.com/deutsche.herzstiftung
plus.google.com/105743317316613040698

Kennen Sie schon unsere App?



Wissen Sie, was bei einem Herznotfall zu tun ist? Sind Sie selbst herzkrank oder sind in Ihrem Umfeld herzkranke Menschen? Wollen Sie erfahren, wie hoch →

Fotos: Simone Blauert (links, Mitte); DHS/us (rechts)

das Risiko eines Herzinfarktes für Sie persönlich ist? Unsere Smartphone-App richtet sich an Herzpatientinnen und -patienten sowie deren Angehörige. Sie ist aber auch allen anderen Menschen zu empfehlen, die sich für die Themen Herznotfall und Herzinfarktrisiko interessieren.
Tipp: Suchen Sie für Android-Handys in Google play nach „Herzstiftung“.
Fürs iPhone suchen Sie im App Store nach „Herzstiftung“.

Termine

Termine der Herzstiftung und der Kinderherzstiftung erhalten Sie tagesaktuell in der Rubrik „Termine“ unter www.herzstiftung.de und unter www.kinderherzstiftung.de sowie telefonisch unter: 069 955128-0. Auch Kontaktdaten von Organisationen und privaten Gruppen erfahren Sie telefonisch. Wir beraten Sie gern dabei, an welche Anlaufstelle Sie sich wenden müssen. Mitglieder der Deutschen Herzstiftung werden persönlich zu regionalen Veranstaltungen eingeladen.

Ausweis für die Endokarditis-Prophylaxe

Den Ausweis, der nach den aktuellen Leitlinien abgefasst ist, sollten stets alle bei sich tragen, die diesen Schutz für ihr Herz brauchen. In dem Ausweis ist auch kurz zusammengefasst, bei welchen Eingriffen eine Endokarditis-Prophylaxe nötig ist und wann darauf verzichtet werden kann. Für weitere Informationen



können Sie den Sonderdruck „Endokarditis-Prophylaxe“ bei der Kinderherzstiftung anfordern.

Nutzen Sie unsere Angebote!

- Viermal im Jahr erscheint herzblatt, die Zeitschrift für Menschen mit angeborenem Herzfehler. Experten berichten über neueste Therapie- und Operationsverfahren, Psychologen gehen auf die seelische Notlage der Betroffenen und deren Familien ein.
- Spezielle Themen werden in Sonderdrucken und Ratgebern behandelt.
- Die Kinderherzstiftung organisiert in Zusammenarbeit mit Herzzentren und Kliniken Patientenseminare. Hier haben Betroffene und deren Angehörige auch die Möglichkeit, Fragen zu stellen. Ein spezielles Angebot für Mütter herzkranker Kinder rundet diesen Service ab.
- Selbsthilfegruppen im ganzen Bundesgebiet stehen in engem Kontakt mit der Kinderherzstiftung. Sie organisieren Gesprächsrunden, Informationsveranstaltungen, Sportangebote und zahlreiche Freizeitaktivitäten.
- Sie können sich mit Ihren Fragen an unsere medizinische Sprechstunde wenden. Ausgesuchte Experten aus ganz Deutschland gehen auf Ihre Probleme ein.
- Die Kinderherzstiftung bietet ärztlich betreute Freizeitangebote wie Segeltouren, Skiwochen und Familienfreizeiten für herzkranke Kinder, Jugendliche und deren Familien an und fördert Kinderherzsportgruppen.
- Von den Fortschritten der Medizin hängen die Zukunftschancen vieler Menschen mit angeborenem Herzfehler ab. Deshalb unterstützen wir Förderprojekte aus Spenden an die Kinderherzstiftung.
- www.kinderherzstiftung.de erlaubt den direkten Zugriff auf den Kinderherzführer. Dieser informiert – neben vielen anderen Angeboten – über Kliniken, ihr Leistungsangebot, Behandlungs- und Operationsverfahren und vieles mehr.
- Werden Sie Mitglied der Kinderherzstiftung! Für nur 36 Euro im Jahr. Die Vorteile: kostenfreie medizinische Beratung zu angeborenen Herzfehlern, Abonnement von herzblatt und freier Zugang zum Downloadbereich auf unserer Website. Entscheiden Sie sich gleich für eine Mitgliedschaft! Alles Weitere dazu finden Sie unter www.kinderherzstiftung.de.

Abbildung: DHS

Kinder
Herzstiftung

Kontakt
Kinderherzstiftung der
Deutschen Herzstiftung e. V.
Vogtstraße 50
60322 Frankfurt/Main
Telefon 069 955128-0
Fax 069 955128-313
www.kinderherzstiftung.de
herzblatt@kinderherzstiftung.de

Gestaltung
Ramona Unguranowitsch

Druck
PrintArt GmbH, Dannstadt,
www.printart.de

Titelgrafik: Volker Klein; Logo: [M] Ramona Unguranowitsch / Celestino Piatti