Die unterschiedliche Blutversorgung des Herzmuskels

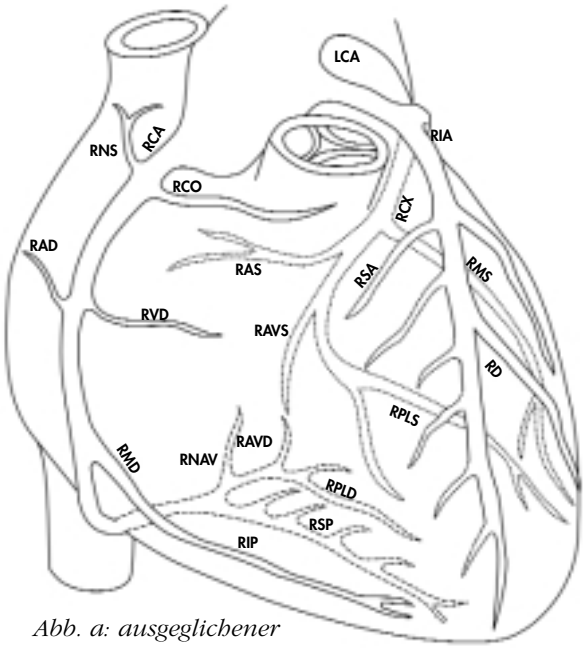

Abb. a: ausgeglichener koronarer Versorgungstyp

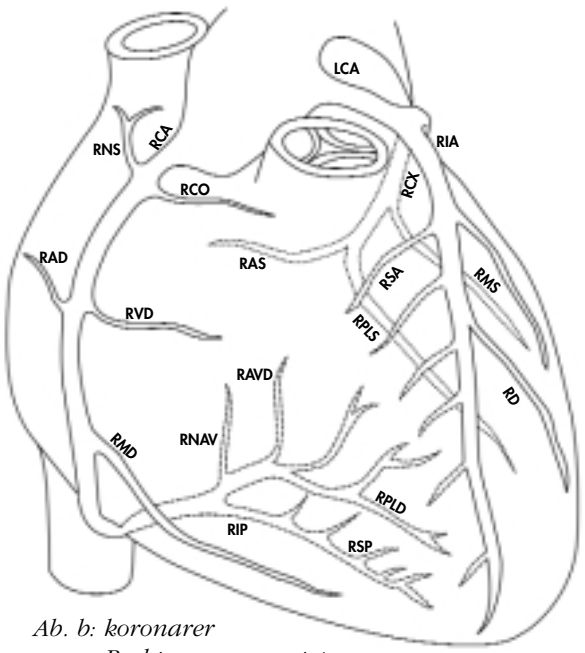

Ab. b: koronarer Rechtsversorgungstyp

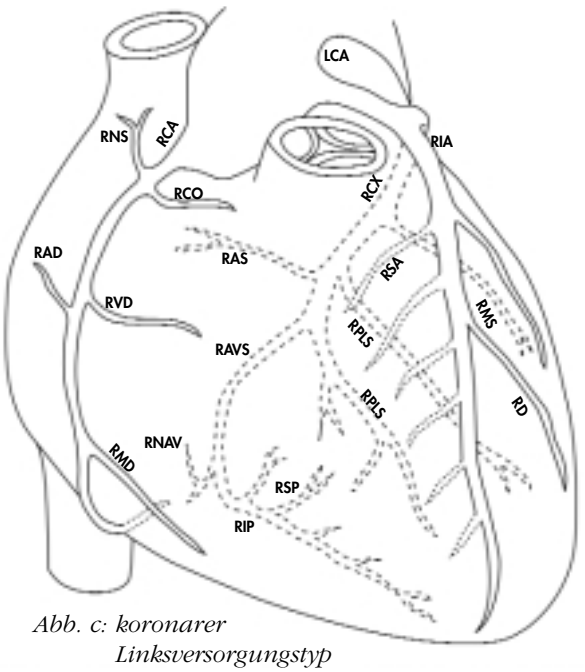

Abb. c: koronarer Linksversorgungstyp

Aus vielen Zuschriften wissen wir, dass die Patienten die Entscheidung über die Notwendigkeit einer Ballonaufweitung oder einer Operation nicht nachvollziehen können. Dies hängt zum Teil damit zusammen, dass die Herzkranzgefäße oft ein sehr unterschiedliches Kaliber haben.

Die Blutversorgung des Herzmuskels erfolgt über Äste der rechten und linken Kranzschlagader. Normalerweise sind rechte und linke Herzkranzschlagader vom gleichen Kaliber. Es gibt aber Patienten, die angeboren eine kleine rechte Kranzarterie haben. In diesen Fällen erfolgt die Blutversorgung des Herzens über ein sehr viel kräftigeres linkes Herzkranzgefäß (s. Abb. c). In solch einem Fall würde ein Verschluss der rechten Kranzarterie keinen bedeutsamen Infarkt verursachen. Die kleine rechte Kranzarterie ist in diesem Fall in der Regel auch zu klein, um mit einer Ballonaufweitung behandelt oder mit einem Bypass versorgt zu werden. Einengungen oder Verschlüsse der linken Herzschlagader sind dann um so bedeutsamer.

Wir haben nachfolgend die drei hauptsächlichen Versorgungstypen halbschematisch dargestellt:

- Der *ausgeglichene koronare Versorgungstyp*, bei dem beide Herzkranzadern gleich stark ausgebildet sind, ist mit etwa 75 % am häufigsten,
- gefolgt vom *koronaren Rechtsversorgungstyp* mit 14 %
- und dem *koronaren Linksversorgungstyp* mit 11 %.

Beim Rechtsversorgungstyp ist die rechte Kranzarterie viel kräftiger als die linke ausgebildet. Dementsprechend ist beim Linksversorgungstyp die linke Kranzarterie wesentlich stärker als die rechte.

Sie können Ihren Kardiologen bitten, in das für Sie passende Schema die bei Ihnen vorliegenden Herzkranzgefäßveränderungen einzuzeichnen. Wir haben die Erfahrung gemacht, dass dann die Empfehlungen für die Behandlung verständlicher werden.

Ihre Deutsche Herzstiftung

Abkürzungen im Schema

RCA	Right coronary artery	rechte Kranzarterie
RNS	Ramus nodi sunuatrialis	Sinusknotenarterie
RCO	Ramus coni arteriosi	Übergangsast der rechten Herzkammer in die Lungenschlagader
RAD	Ramus atrialis dexter	Ast des rechten Vorhofs
RMD	Ramus marginalis dexter	rechter Kantenast
RVD	Ramus ventricularis dexter	Ast der rechten Herzkammer
RAVD	Ramus atrioventricularis dexter	rechter Vorhofkammerast
RPLD	Ramus postero lateralis dexter	Ast der rechten Hinterseitenwand
RIP	Ramus interventricularis posterior	hinterer zwischen beiden Kammern gelegener Zweig
RNAV	Ramus nodi atrioventricularis	AV-Knoten-Arterie
RSP	Ramus septalis posterior	unterer Kammerscheidewandast
LCA	Left coronary artery	linke Kranzarterie
RIA	Ramus interventricularis anterior	vorderer absteigender Ast
RCX	Ramus circumflexus	umschlingender Ast der linken Kranzarterie
RD	Ramus diagonalis	schrägverlaufender Seitenast
RSA	Ramus septalis anterior	Kammerscheidewandast
RMS	Ramus marginalis sinister	linker Kantenast
RAS	Ramus atrialis sinister	Ast des linken Vorhofs
RPLS	Ramus posterolateralis sinister	Ast der linken Hinterseitenwand
RAVS	Ramus atrioventricularis sinister	linker Vorhofkammerast

© Abb.: Kaltenbach/Vallbracht/Schneeberger