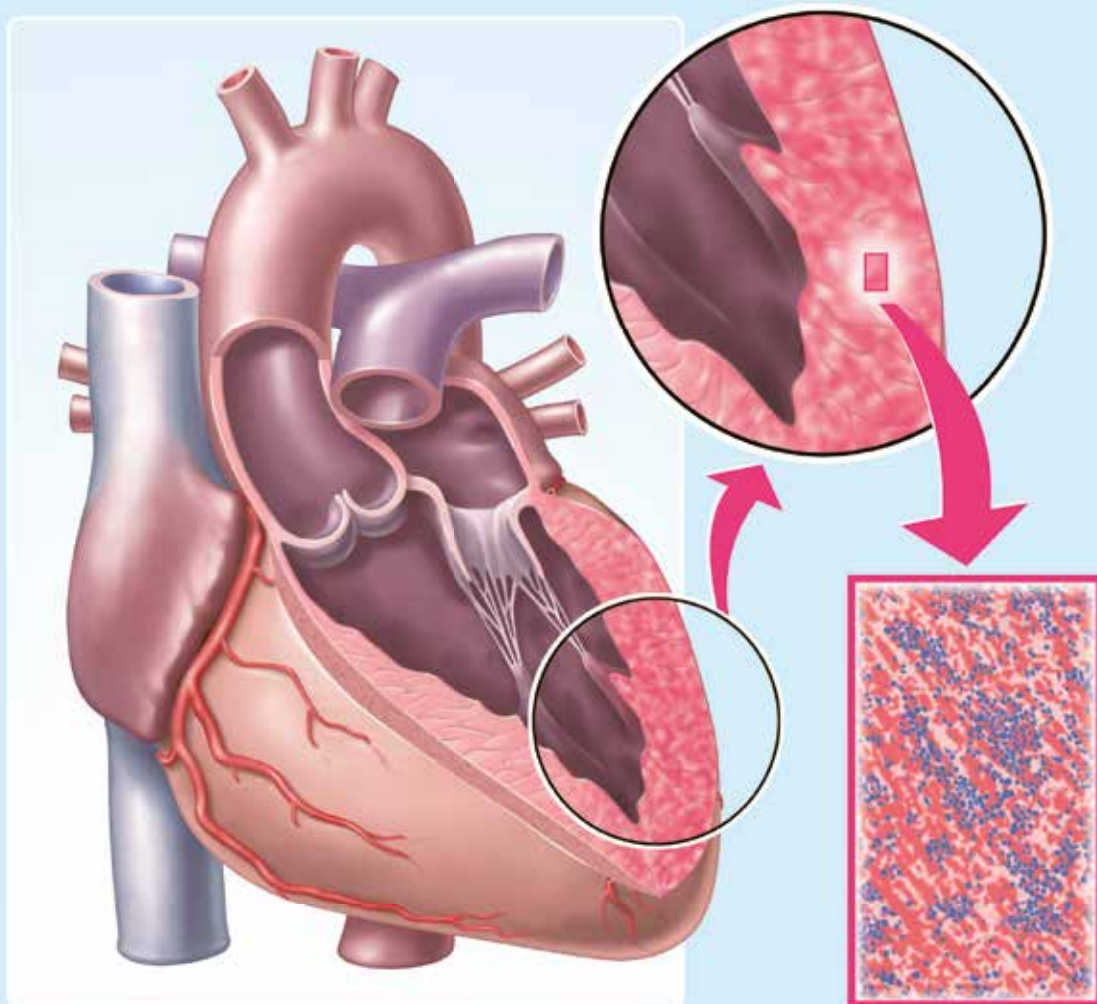




## Myokarditis

Herzmuskelentzündung – eine oft unterschätzte Erkrankung des Herzens

Prof. Dr. med. Herbert E. Ulmer, *Universitätsklinikum Heidelberg*



# Myokarditis

## Herzmuskelentzündung – eine oft unterschätzte Erkrankung des Herzens

Prof. Dr. med. Herbert E. Ulmer, Universitätsklinikum Heidelberg

Angeborene Herzfehler sind mit einer Häufigkeit von 1:100 Lebendgeborenen die häufigsten anlagebedingten Fehlbildungen eines einzelnen Organs beim Menschen. Dank der Entwicklung immer zuverlässigerer Methoden zur Diagnostik und Behandlung in den letzten 50 Jahren haben die betroffenen Kinder heute eine überwiegend gute Prognose hinsichtlich des Überlebens und eine weitgehend normale Entwicklung bis in das Erwachsenenalter.

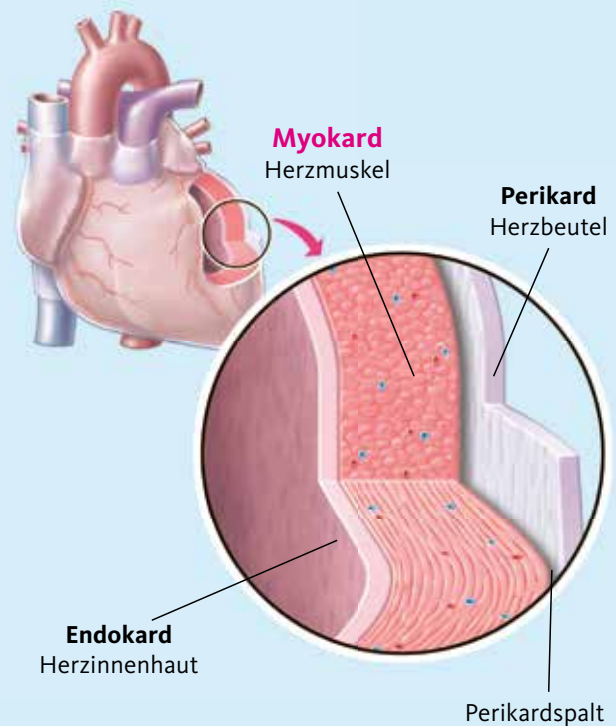
Erworbene Erkrankungen des Herzens sind bei Kindern überwiegend entzündlicher Natur, wie zum Beispiel eine Herzmuskel- oder eine Herzbeutelentzündung, beziehungsweise entzündliche Gefäßerkrankungen. Sie scheinen im Kindesalter eher selten zu sein, aber die Dunkelziffer der nicht diagnostizierten Erkrankungsfälle dieser Art ist leider als sehr hoch anzunehmen.

Am ausgeprägtesten trifft dies für die sogenannte **Myokarditis** zu, die im allgemeinen Sprachgebrauch auch als **Herzmuskelentzündung** bezeichnet wird. Die Diagnosestellung einer Myokarditis mit allgemeinen medizinischen Mitteln stellt eine große Herausforderung für den Arzt dar, da das Erscheinungsbild, unter dem sich diese Erkrankung darstellen kann, so unterschiedlich ist, wie bei kaum einer anderen Herzerkrankung. So kann sich einerseits eine Myokarditis, gerade bei Kindern als eine milde Begleiterscheinung ohne wesentliche, richtungweisende Symptome bei einem Infekt darstellen, die keinerlei spezieller Behandlung bedarf. Andererseits aber auch als eine akut verlaufende schwere Herzerkrankung, die mit zunehmender Herzschwäche, schwerer Atemnot und bedeutsamen Herzrhythmusstörungen einhergeht und in letzter Konsequenz auch zu einem unerwarteten, plötzlichen Herztod führen kann. Im übertragenen Sinn, ist es daher die Aufgabe des Arztes, „in einer Herde von Pferden das Zebra nicht zu übersehen“.

In Europa ist davon auszugehen, dass es sich bei der Ursache einer Myokarditis in **weit mehr als der Hälfte der Fälle um eine Viruserkrankung** handelt. Bei etwa 5–10 Prozent aller viralen Infekte ist eine Herzmuskelbeteiligung anzunehmen, so

Abbildung 1

### Aufbau der Herzwand



- Endokard:** Tapetenartige Auskleidung des Herzens von innen mit einer bindegewebigen Schleimhaut.
- Myokard:** Stärkster und aktivster Teil der Herzwand aus spezieller Herzmuskulatur und zuständig für die Pumpfunktion des Herzens.
- Perikard:** Sogenannter Herzbeutel, aus kräftigem Bindegewebe. Hält das Herz in seiner Form.
- Perikardspalt:** Mit Eiweiß gefüllter Zwischenraum zwischen Perikard und Myokard. Erleichtert die Beweglichkeit der Schichten gegeneinander.

dass davon auszugehen ist, dass bis zum 15. Lebensjahr bei etwa 10 Prozent aller Kinder und Jugendlichen eine Myokarditis abgelaufen sein muss. Da die Mehrzahl dieser Fälle aber eher unspezifisch und mild verläuft, kann zur wahren Häufigkeit einer Myokarditis im Kindesalter allerdings keine sichere Angabe gemacht werden. Statistische Erhebungen in Kliniken zeigen jedoch, dass **in der Bundesrepublik Deutschland jedes Jahr etwa 3.500 Fälle** einer Myokarditis mit schwerem Verlauf klinisch behandelt werden, und davon etwa 150 Betroffene aus allen Altersgruppen versterben. Bei Kindern und Jugendlichen, die einen unerwarteten akuten Tod erleiden, lässt sich in bis zu 20 Prozent der Fälle bei einer Autopsie eine Myokarditis feststellen.

## Was ist eine Myokarditis ?

Die Myokarditis ist eine entzündliche Erkrankung des Herzmuskels, bei der Erreger oder Schadstoffe das Muskelgewebe des Herzens, das sogenannte **Myokard** infiltrieren (*Abbildung 1*), in die Muskelzellen eindringen, und so zur Zerstörung des Herzmuskelgewebes führen. Dieser Prozess kann im Herzen regional begrenzt sein aber auch den gesamten Herzmuskel betreffen. Die körpereigene Immunabwehr kann in der Mehrzahl der Fälle diesen Vorgang entgegen wirken und dadurch eine Ausheilung ermöglichen. Andererseits können aber unerklärlicher Weise auch gerade die Abwehrmechanismen selbst den entzündlichen Prozess in der Muskelzelle weiter unterhalten, auch wenn dort überhaupt keine lebenden Erreger oder andere Schadstoffe mehr vorhanden sind. Art, Ausmaß, Dauer und verbleibender Endzustand dieses Vorgangs sind bei den von einer Myokarditis Betroffenen individuell stark unterschiedlich, sodass der Verlauf und die Prognose im Einzelfall in keiner Weise vorherzusagen sind.

Für das Verständnis der Myokarditis als Krankheitseinheit ist es wichtig zu wissen, dass zum einen für deren Auslösung und Unterhalt nicht in jedem Fall ein infektiöser Erreger verantwortlich sein muss, sondern auch andere Ursachen möglich sind. Daher sind auch die Reaktionen und Abläufe im Körper nicht denen einer gewöhnlichen Infektion im herkömmlichen Sinn gleichzusetzen. Im Weiteren soll daher für diesen Vorgang der Begriff der **Inflammation** verwendet werden, wie er im anglo-amerikanischen Sprachgebrauch üblich ist, für den es im Deutschen jedoch kein treffendes Äquivalent gibt. Der Begriff leitet sich von **Entflammen** ab und kennzeichnet bildhaft den Vorgang, der die beiden Erscheinungen **Infektion** und **Entzündung** beinhaltet.

Unter einer **Inflammation** ist daher die Summe aller lokalen Heilungsversuche des Körpers zu verstehen, einen Erreger, Bestandteile von Erregern oder aggressive körpereigene, bezie-

Tabelle 1

## Grundformen des Verlaufs einer Virusmyokarditis beim Menschen

### Subklinische Myokarditis

#### Akute Myokarditis

- ▶ Akute nicht-fulminante Myokarditis
- ▶ Akute fulminante Myokarditis

#### Chronische Myokarditis

- ▶ Chronisch-aktive Myokarditis
- ▶ Chronisch-persistierende Myokarditis

### Dilatative Kardiomyopathie entzündlicher Genese

hungsweise körperfremde Schadstoffe im jeweils betroffenen Gewebe zu zerstören und aus dem Körper zu entfernen (*Diagramm*). Hierzu werden verschiedene Arten von Abwehrzellen aktiviert, die als Reaktion auf den individuellen Auslöser jeweils entsprechende unterschiedliche Inhaltsstoffe freisetzen, die zur Zerstörung des kranken Gewebes und zur Regeneration des Gewebes Schadens führen sollen. Eine Inflammation ist durch das Erreichen ihres Ziels im Allgemeinen zeitlich begrenzt, kann jedoch bei Weiterbestehen einer auslösenden Stimulation im Einzelfall auch nahezu unbegrenzt weiter bestehen.

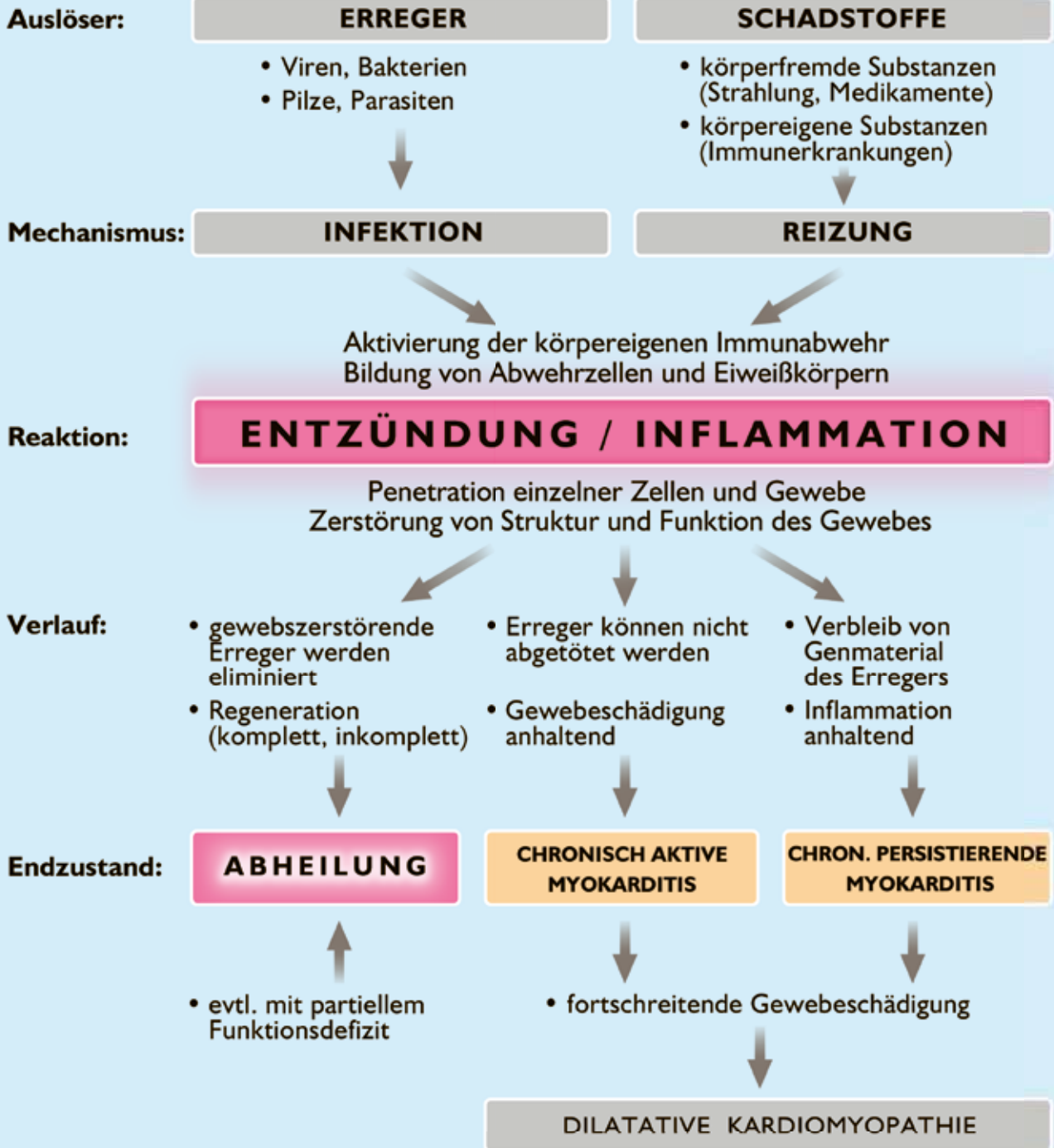
Bei einer Myokarditis können die Auslöser, die immunologischen Reaktionen und der Verlauf der Erkrankungen im Einzelfall so unterschiedlich sein, dass sowohl die Identifizierung der Erkrankung, die diagnostische Abklärung, und die Entscheidung für eine bestimmte Behandlung auch heute noch immer eine große Herausforderung für die Kardiologie darstellen. Sind allerdings Infektionen, insbesondere Virusinfektionen die Ursache der Myokarditis, dann lassen sich zumindest bei der Mehrzahl der Fälle **vier Grundformen** des Erscheinungsbilds und des Verlaufs erkennen, die in der *Tabelle 1* aufgelistet sind.

### Subklinische Myokarditis

Hierbei handelt es sich glücklicherweise um die häufigste Form einer Myokarditis im Kindesalter, wie sie wohl bei **80-90 Prozent aller Fälle** anzunehmen ist. Im Zusammenhang mit einem viralen Infekt, meist der Luftwege oder des Magen-Darm-Trakts durch sogenannte **Adenoviren** wird auch der Herzmuskel miterfasst. Die Beteiligung des Herzens ist in den meisten Fällen jedoch von so geringem Umfang, dass die →

Diagramm

## URSACHEN, MECHANISMUS UND VERLAUF EINER MYOKARDITIS





Erreger von der im ganzen Körper aktivierten Immunabwehr schnell und sicher abgetötet und aus dem Herzmuskel entfernt werden. Spezielle Symptome, die auf einen begleitenden Befall des Herzens hinweisen, würden gar nicht bemerkt, da sie von den Symptomen des primären Infekts an einer ganz anderen Stelle im Körper völlig überlagert werden. Gelegentlich verlaufen diese Infekte etwas hartnäckiger und länger, heilen jedoch trotzdem in der Regel ohne schwerere Komplikationen und ohne bleibende Restzustände ab. Auch die vorübergehenden begleitenden Erscheinungen am Herzmuskel heilen in so gut wie allen Fällen mit dem zugrunde liegenden Infekt außerhalb des Herzens aus. Vereinzelt können jedoch in der Folge noch eine Zeit lang zum Beispiel geringe Unregelmäßigkeiten des Herzschlags, sogenannte Extrasystolen auftreten, die von kleinen Narben im Herzmuskel ausgehen, die sich an der Stelle der ehemaligen Inflammation gebildet haben.

### Akute Myokarditis

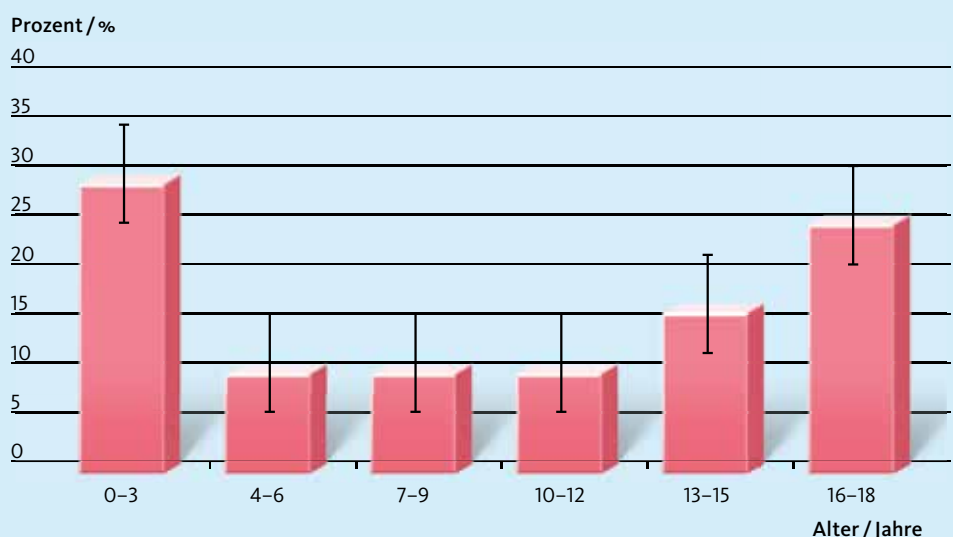
Die akute Myokarditis ist von der Vorstellung her die klassische Form der Herzmuskelentzündung. Hier stehen von Anfang an die akuten Beeinträchtigungen der Funktion des Herzens und deren Auswirkungen ganz im Vordergrund. Die Mitbeteiligung anderer Organe ist dabei in der Regel sekundär. Aber auch in diesen Fällen ist etwa 1–2 Wochen zuvor ein grippaler Infekt, meist viraler Genese, mit Fieber, Muskelschmerzen und Beschwerden der Atemwege beziehungsweise des Magen-Darm-Trakts vorausgegangen. Am häufigsten betroffen von dieser Form der Myokarditis sind zum einen Säuglinge und Kleinkinder bis zum 2. Lebensjahr und dann wieder Jugendliche etwa ab dem 15. Lebensjahr (*Abbildung 2*). In seltenen Fällen kann auch eine Virusinfektion der Mutter in der späten Schwangerschaft bei dem ungeborenen Kind eine Infektion auslösen, welches dann bereits mit den Symptomen der Erkrankung zur Welt kommt. Vom Ablauf her sind **bei der akuten Myokarditis zwei Verlaufsformen** von grundlegend unterschiedlicher Art zu unterscheiden: die **akute fulminante Myokarditis** und die **akute nicht-fulminante Myokarditis** (*Tabelle 1*).

### Akute fulminante Myokarditis

Die Krankheitszeichen der akuten fulminanten Myokarditis entwickeln sich typischerweise sehr schnell, meist innerhalb von 1–2 Tagen, nahezu unaufhaltsam in ihrer Entwicklung, bis hin zu einem akut lebensbedrohlichen Ausmaß. Innerhalb eines Tages können sich aus einem einfachen, grippeähnlichen Infekt heraus eine schwere Herzschwäche, sogenannte **Herzinsuffizienz** entwickeln mit ausgeprägtem, kaum aufzuhalten-dem Abfall des arteriellen Blutdrucks, sogenannter **kardiogener Schock**, sowie mit bedeutsamen **Herzrhythmusstörungen** wie Herzrasen, sogenannte Kammertachykardie oder Herzflimmern bis hin zu einem **unerwarteten plötzlichen Herztod** bei einem bis dahin von Seiten des Herzens unauffälligem Kind. Viele der Betroffenen verlieren schnell das Bewusstsein und die Fähigkeit zur selbstständigen Atmung. Ohne eine umgehende und **maximale intensivmedizinische Behandlung** (siehe Seite 15 ff.) wie sie erst durch die Fortschritte der technischen Entwicklung der letzten 10–15 Jahre möglich geworden sind, würde die Mehrzahl diese Kinder in kürzester Zeit ihr Leben verlieren. Kommen diese Maßnahmen, die bis zu einer maschinellen Unterstützung des kranken Herzens durch ein äußeres Kunstherz reichen rechtzeitig und konsequent zum Einsatz (siehe Seite 16), dann kann in nicht wenigen Fällen der Herzmuskel diese Zeit der Entlastung nutzen und versuchen auszuheilen. Auf diese Weise hat sich die Prognose dieser zuvor nahezu immer tödlichen Verlaufsform der Myokarditis in den letzten Jahren erheblich verbessern lassen. →

Abbildung 2

### Verteilung der Häufigkeit des Auftretens einer Myokarditis bei Kindern und Jugendlichen in Abhängigkeit vom Lebensalter



## Akute nicht-fulminante Myokarditis

Für diese Verlaufsform der Myokarditis wird im allgemeinmedizinischen Sprachgebrauch meist nur die Bezeichnung „akute Myokarditis“ verwendet. Im Gegensatz zur fulminanten Form entwickelt sich die nicht-fulminante Form der akuten Myokarditis schleicher und mit einer wenig richtungweisenden Symptomatik. Dabei bestehen bemerkenswerter Weise kaum Unterschiede zwischen den auslösenden Erregern, dem Alter oder dem Geschlecht der Betroffenen, sowie der Art oder der Heftigkeit des auch hier vorausgegangenen Infekts. Die sich obligat entwickelnde Herzinsuffizienz ist zunächst geringer ausgebildet und steht anfangs meist nicht im Vordergrund. In mehr als 80 Prozent dieser Fälle sind aber mehr als zwei Arztbesuche nötig, bevor der Verdacht auf eine Herzerkrankung ernsthaft ins Spiel kommt. Nach Abklingen des anfänglichen Infekts sind der Verlauf und die **Beeinträchtigung der Herzfunktion deutlich länger** andauernd und können sich wellenartig über **Monate** hinziehen. Die lokale Schädigung des Herzmuskels kann durch die nachfolgenden Narbenbildungen der betroffenen Bereiche auch **häufiger dauerhafte Restzustände** am Herzmuskel hinterlassen.

## Chronische Myokarditis

Gelingt es dem Immunsystem des Körpers nicht, den infektiösen Erreger oder andere, nichtinfektiöse Auslöser einer akuten Myokarditis rechtzeitig und vollständig zu eliminieren, so kann sich bei etwa einem Drittel dieser Fälle eine chronische Myokarditis entwickeln. Wie bei der akuten Myokarditis sind auch hier **zwei Formen der chronischen Myokarditis** zu unterscheiden: die **chronisch-persistierende Myokarditis** und die **chronisch-aktive Myokarditis** (*Tabelle 1*). Trotz intensiver Forschungen seit Jahrzehnten ist es bis heute noch nicht gelungen, die Frage befriedigend zu klären, warum zum Beispiel bei gleicher Ausgangslage sich in einem Fall ein chronischer Verlauf entwickelt und in einem anderen Fall der Prozess ausheilt. In neuerer Zeit gibt es Hinweise darauf, dass individuell unterschiedliche genetische Anlagen für die unterschiedliche Steuerung der Mechanismen und der Aktivität der Immunabwehr beim einzelnen Menschen hierfür verantwortlich zu machen sind. Gemeinsam ist jedoch beiden Formen, dass im Herzmuskelgewebe der Mechanismus der Inflammation weiter bestehen bleibt, entweder mit oder ohne Vorhandensein eines infektiösen Erregers, oder auch nur dessen Bestandteile. Die Bemühungen, diese beiden Formen der chronischen Myokarditis diagnostisch voneinander zu unterscheiden (siehe Seite 13) sind deshalb von Bedeutung, da von dem Ergebnis zum Beispiel die Art einer Dauerbehandlung mitbestimmt wird.

## Chronisch-persistierende Myokarditis

Bei dieser Form der chronischen Myokarditis findet sich im Herzmuskelgewebe ein Fortbestehen, das heißt eine **Persistenz der Inflammation**, wenn auch mit wechselnd ausgeprägter Aktivität. In den Herzmuskelzellen können auch weiterhin Viren oder wirksame Bestandteile der ursprünglichen Viren nachgewiesen werden. Nicht selten können subjektive Herzbeschwerden wie zum Beispiel Herzstechen auftreten. Die **globale Pumpfunktion des Herzens** ist in der Regel jedoch noch lange weitgehend normal.

## Chronisch-aktive Myokarditis

Auch bei dieser Form bleibt der Inflammationsprozess im Herzmuskelgewebe aktiv, wenn auch mit geringerer Stärke. **Viren** oder **Virusbestandteile** sind in den Herzmuskelzellen **nicht mehr nachweisbar**. Das Gewebe des Herzmuskels ist aber durchsetzt von zerstörten Herzmuskelzellen, die im Verbund zu einer im Einzelfall mehr oder weniger ausgeprägten **Narbenbildung** im Herzmuskel führen. Hierdurch wird die Pumpfunktion des Herzens zunächst regional, bei fortschreitender Zellzerstörung in immer größerem Umfang irreversibel beeinträchtigt. Der resultierende Endzustand wird dann als sogenannte **Dilatative Kardiomyopathie** bezeichnet.

## Wie verläuft eine Myokarditis ?

Auslöser einer Myokarditis ist das Eindringen von Viren, seltener von Bakterien, Pilzen beziehungsweise Parasiten, aber auch von bestimmten nichtinfektiösen körpereigenen oder körperfremden Schadstoffen in den **Herzmuskel**, sogenannter **Myokard**, beziehungsweise in die **einzelne Herzmuskelzelle**, sogenannte **Myozyt**. In Europa sind bei Kindern und Jugendlichen **in gut 80 Prozent Viren** als die häufigsten Auslöser einer Myokarditis anzusehen, auch wenn andere Erreger oder Schadstoffe als Ursache in Frage kommen können (*Tabelle 2*). In manchen Entwicklungsländern, die heute jedoch nicht selten als beliebte Reiseziele in Frage kommen, spielen zum Beispiel Parasiten eine weitaus größere Rolle. Die Mechanismen der Entwicklung der Myokarditis sind jedoch weitgehend unabhängig von der Art des Erregers, wenn nicht sogar identisch.

Die Entwicklung einer viralen Myokarditis wird heute allgemein in **drei aufeinanderfolgende Phasen** eingeteilt (*Abbildung 3*):

- ▶ **die akute Phase**
- ▶ **die subakute Phase**
- ▶ **die chronische Phase**

Bei dieser Einteilung handelt es sich in erster Linie um eine Orientierung über den zeitlichen Ablauf der Erkrankung und

weniger um eine umfassende Auflistung aller einzelner, zum Beispiel molekularbiologischer, biochemischer oder feingeweblicher Vorgänge, die bei der Entwicklung einer Myokarditis eine Rolle spielen. Nicht wenige dieser einzelnen Prozessschritte sind auch bis heute noch nicht befriedigend aufgeklärt.

### Akute Phase der Myokarditis

Die initiale Phase der Myokarditis ist gekennzeichnet durch das **Eindringen der Viren** und die Vermehrung dieser Erreger in der Myokardzelle. Dazu muss sich das Virus mit einem eigenen, spezifischen Antigenteil an seiner Hülle, ähnlich einem Schlüssel, mit einem ebenso spezifischen Rezeptor an der Membran der Herzmuskelzelle, vergleichbar mit dem passenden Schloss, verbinden. Für den speziellen Bau und die passende Form von Virusantigenen und Membranrezeptoren werden sowohl beim Virus als auch bei der attackierten Membran exakt zueinander passende, wohl **genetisch bedingte Eigenheiten** angenommen. Auf diese Weise wäre es erklärbar, dass nicht jedes Virus einer bestimmten Art bei jedem davon Befallenen in der Lage ist, in die Myokardzelle einzudringen. So kann es auch im Rahmen einer Virusepidemie dazu kommen, dass es nur bei einigen und nicht bei allen von diesem Infekt Betroffenen auch zu einer Myokarditis kommt.

Sind die Viren in die Myokardzelle eingedrungen, so können sie sich durch die **Herstellung von Selbstkopien**, sogenannten **Replikaten** unter Verwendung von Material aus der Wirtszelle rasch vermehren. Spezifische, in der Zelle vorhandene Eiweißkörper, sogenannte **inflammatorische Zytokine** versuchen nun wiederum die Eindringlinge und deren Replikate zu neutralisieren und unschädlich zu machen. Je ausgeprägter dieser Vorgang stattfindet, umso höher ist die sogenannte **Virulenz** des Prozesses und umso mehr Myokardzellen werden dabei zerstört.

### Subakute Phase der Myokarditis

Etwa am 4.–5. Tag nach dem Eindringen der Viren in die Herzmuskelzelle beginnt die sogenannte subakute Phase der Myokarditis. Dabei werden vom Immunsystem im Blut sogenannte **natürliche Killerzellen** aktiviert. Diese haben die Fähigkeit, infizierte Zellen zu erkennen, die Virusreplikation zu beenden und die zerstörten Zellen aufzulösen und zu eliminieren.

Bei der absoluten Mehrzahl der Betroffenen gelingt es durch diese Immunreaktion, die parallel einsetzenden Reparaturprozesse verstärkt zur Wirkung kommen zu lassen und damit eine weitgehende Ausheilung der Myokarditis innerhalb einiger Wochen zu ermöglichen. Problematisch an diesem, im Prinzip hilfreichen Vorgang, der durch zelleigene und mit Blutbestandteilen kombinierten Immunabwehr ist jedoch,

Tabelle 2

## Mögliche Ursachen einer Myokarditis bei Kindern in Europa

### Virusinfektionen (am häufigsten)

- ▶ Adenoviren (akute Magen-Darm-Infektionen)
- ▶ Coxsackie B/A (Sommerdurchfall, Schmierinfektionen)
- ▶ Parvovirus B 19 (Ringelröteln)
- ▶ Humanes Herpesvirus 6 (Drei-Tage-Fieber)
- ▶ Epstein-Barr-Virus (Pfeiffer'sches Drüsenfieber)

### Bakterielle Infektionen (seltener)

- ▶ Streptokokken (Halsinfektionen)
- ▶ Mykoplasmen (Lungenentzündung)
- ▶ Borrelien (Zeckenbisse)
- ▶ Salmonellen (Darmerkrankung)

### Medikamente und Schadstoffe

- ▶ Chemotherapeutica (Anthrazycline)
- ▶ Antidepressiva (Lithium, ADHS)
- ▶ Thoraxbestrahlung (Krebstherapie)
- ▶ Autoimmun-Mechanismen (selten)  
(Vaskulitis, zum Beispiel KAWASAKI-Syndrom)

### Pilzkrankungen (Sekundärinfektionen)

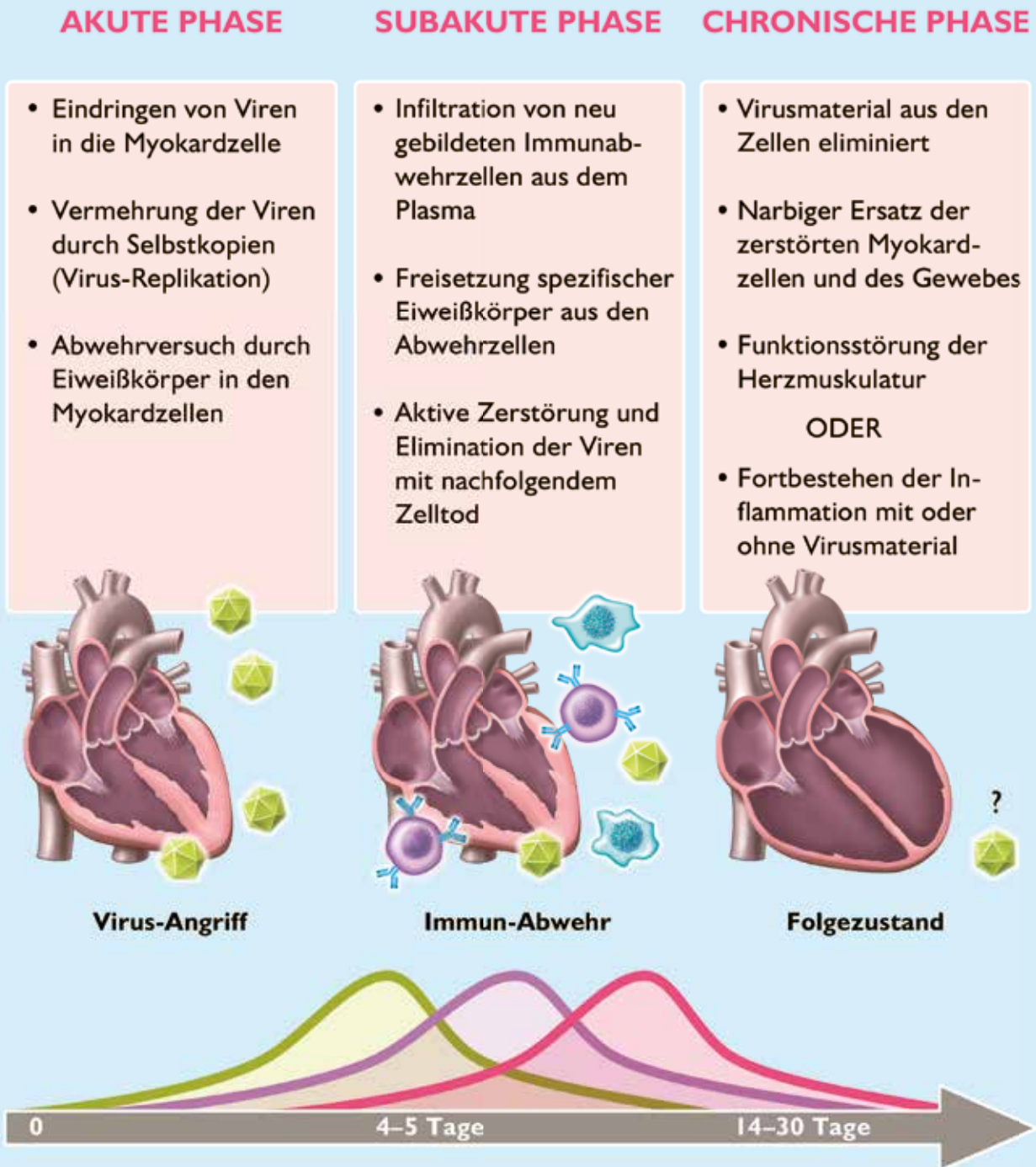
dass durch diesen Prozess der Inflammation auch **gesundes Gewebe im Herzmuskel angegriffen** und zerstört werden kann. Entscheidend für die weitere Entwicklung, und damit für den endgültigen Ausgang, ist dabei die **Balance** zwischen dem für den Herzmuskel vorteilhaften Effekt der inflammatorischen Immunabwehr und dem Ausmaß der zerstörerischen Auswirkungen auf nicht betroffene Anteile des Herzmuskels. Über die Mechanismen, die den entscheidenden Einfluss auf die Richtung dieser Balance im Einzelfall ausmachen, ist immer noch sehr wenig bekannt. Nicht zuletzt deshalb stellt die Myokarditis auch heute noch eine der großen Herausforderungen im Bereich der Kardiologie dar.

### Chronische Phase der Myokarditis

Die dritte Phase der viralen Myokarditis, die sogenannte chronische Phase, startet nachdem die Viren beziehungsweise die Virusbestandteile aus dem Herzmuskel vollständig eliminiert sind. Zeitlich ist das etwa **3–4 Wochen nach dem Beginn** der akuten Phase der Fall. Charakterisiert ist diese Entwicklungsstufe durch Reparatur- und Umbauvorgänge der →

Abbildung 3

Phasen des Ablaufs und Möglichkeiten der Entwicklung bei einer Virusmyokarditis



**Akute Phase:** Angriff der Viren und deren Eindringen in die Myokardzelle.

**Subakute Phase:** Volle Aktivität aller Mechanismen der Immunabwehr.

**Chronische Phase:** Reparaturprozesse mit eventueller inkompletter Ausheilung, Funktionseinschränkung und möglichem Fortschreiten des Prozesses.



Herzmuskulatur. Dazu werden jetzt von anderen Zellen des Immunsystems sogenannte **anti-inflammatorische Zytokine** freigesetzt. Dabei handelt es sich wiederum um Eiweißkörper, durch die jetzt aber die zuvor aktivierte Immunabwehr wieder abgebremst, und abgestorbenes Myokardgewebe durch **Narben** ersetzt werden soll (*Abbildung 4*). Abhängig vom Ausmaß des Myokardschadens führt diese Umgestaltung zu einer individuell unterschiedlich ausgeprägten **Erweiterung der Herzhöhlen** und einer damit verbundenen Abnahme der Kraftentfaltung der Herzmuskulatur, das heißt zu einer Herzinsuffizienz. Dieser Folgezustand entspricht dem Bild der sogenannten chronisch-aktiven Myokarditis (siehe Seite 6).

**Alternativ** gibt es in dieser Phase aber auch den Zustand, dass nicht alles Virusmaterial aus dem Herzmuskelgewebe entfernt werden konnte, und dadurch die **Inflammation persistiert**, das heißt eine chronisch-persistierende Myokarditis (siehe Seite 6) unterhalten wird. Die wiederholt auftretenden Inflammationsphasen verlaufen dabei wellenartig, die Funktionseinschränkung des Herzens ist zwar weniger ausgeprägt, ein Ende dieses Vorgangs ist jedoch **im Einzelfall schwer vorhersagbar**.

## Wie wird die Diagnose Myokarditis gestellt ?

Auf Grund der zahlreichen Möglichkeiten der Entstehung und den unterschiedlichen Arten der Entwicklung einer Myokarditis sind das individuelle Erscheinungsbild und die einzelnen Untersuchungsergebnisse so vielfältig, dass die Diagnostik für die Betroffenen rasch sehr aufwändig und belastend werden kann.

### Symptome

Ein einzelnes, spezifisches und **zuverlässiges Leitsymptom für eine Myokarditis gibt es nicht!** In der Mehrzahl der Fälle verläuft die Myokarditis vor allem an ihrem Beginn mit uncharakteristischen Beschwerden, sodass die Symptome häufig mit dem durchgemachten Infekt erklärbar wären und daher nicht auf das Herz bezogen werden. So kommt es bei etwa zwei Dritteln der von einer Myokarditis betroffenen Kindern oft erst nach dem zweiten oder weiteren Arztbesuchen zum Beginn einer gezielten Abklärung dieser Diagnose. Es hat sich jedoch herausgestellt, dass sich in Abhängigkeit vom Alter der Kinder einige spezielle Auffälligkeiten ergeben. Zudem hat sich gezeigt, dass die Erkrankung umso rapider und intensiver verläuft, je jünger die betroffenen Kinder sind.

**Neugeborene und Säuglinge** zeigen neben dem obligaten, meist hohen Fieber oft rasch eine Lethargie sowie ein unzureichendes Trink- und Essverhalten. Auch schnelles Atmen und Schwitzen im Gesicht sind bei Säuglingen frühe

Zeichen einer Herzschwäche. Bei **Kleinkindern** stehen meist die Zeichen des vorausgegangenen Infekts noch deutlich im Vordergrund. Dies sind am häufigsten Luftwegsinfekte (Adenoviren), Durchfallserkrankungen mit Bauchschmerzen und Erbrechen (Enteroviren) oder Muskelschmerzen und Schwindel (Influenzaviren). Nach dem Abklingen dieser Symptome kommt es dann erneut zu Zuständen unerklärter Müdigkeit, Abgeschlagenheit, körperlicher Schwäche, Atemnot bei Anstrengung und Kreislaufstörungen mit Schweißausbrüchen bei gleichzeitigem Frieren. Das Auftreten dieser Symptome ist dabei eher verzögert und langsam, sogenannte „**verschleppte Grippe**“. Beschwerden wie Herzstolpern oder Herzstechen sind dagegen eher selten (< 10 Prozent). Das im Vergleich zu Erwachsenen bei Kindern eher nur gelegentliche Auftreten echter **Herzschmerzen** ist nicht auf die Entzündung des Herzmuskels selbst zurückzuführen, sondern weist immer, vor allem bei älteren Kindern auf eine nicht so seltene entzündliche Beteiligung des Herzbeutels, eine sogenannte **Perikarditis** hin.

Bei **Jugendlichen** stellen sich die Symptome im Vergleich zu jüngeren Kindern zeitlich in meist kürzerer Verbindung mit dem Primärinfekt ein und entwickeln sich auch oft rascher, das heißt **innerhalb von 1–2 Tagen**. Hohes Fieber, Einschränkungen des Bewusstseins, Atemnot und Herzschwäche, sowie in dieser Altersgruppe häufig **Herzrhythmusstörungen** mit ausgeprägter Unregelmäßigkeit, Herzrasen oder eher niedriger Herzfrequenz trotz Fieber. Betroffene aus dieser Altersgruppe kommen daher am frühesten zu einer stationären Aufnahme in ein Krankenhaus und benötigen am häufigsten meist umfangreiche **intensivmedizinische Versorgung**, wie zum Beispiel künstliche Beatmung und unter Umständen sogar eine maschinelle Herz-Kreislauf-Unterstützung (siehe Seite 15 ff.).

An eine Myokarditis sollte bei Kindern und Jugendlichen immer dann gedacht werden:

- ▶ wenn sich bei einem zuvor von Seiten des Herzens unauffälligen Kind Zeichen einer Herzinsuffizienz entwickeln,
- ▶ nach einem vorausgegangenen Infekt, der nur sehr verzögert abzuheilen scheint (Luftwegs-, Darminfekte, etc.),
- ▶ und/oder dabei kardiale Symptome wie zum Beispiel Herzrhythmusstörungen auftreten.

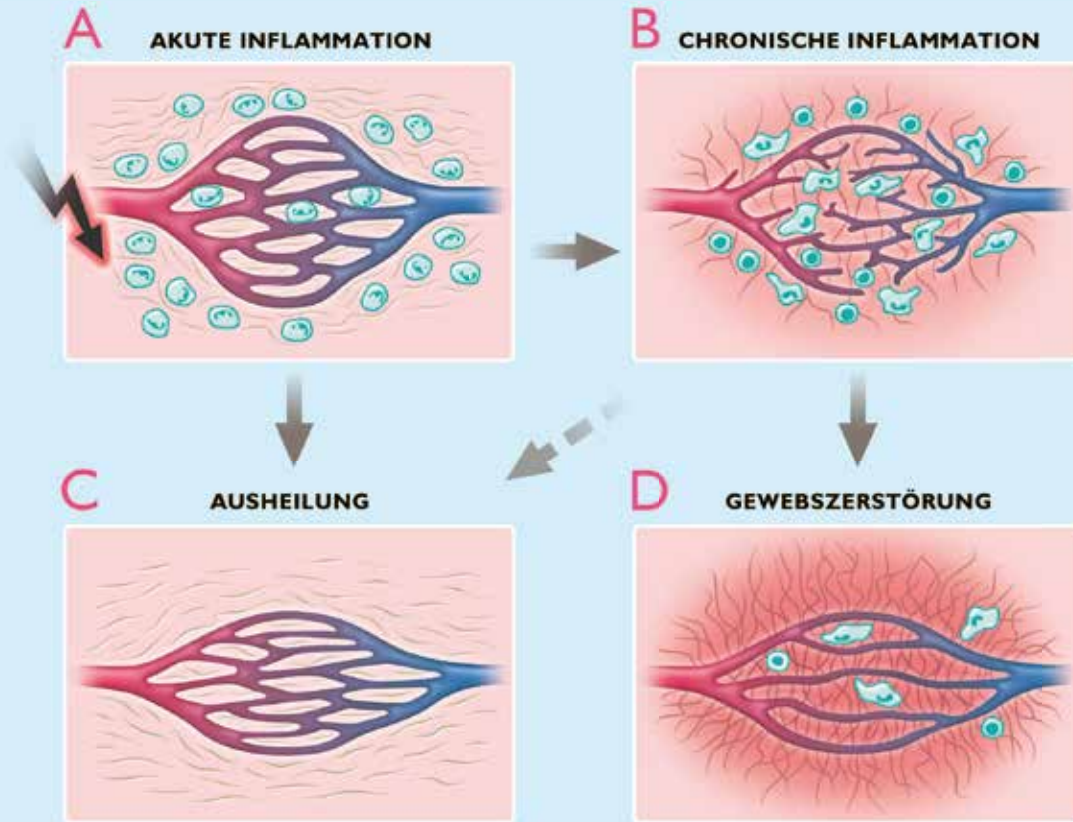
Bereits der Verdacht auf das Vorliegen einer Myokarditis verlangt umgehend eine weitere kardiologische Abklärung.

### Elektrokardiogramm, Röntgenbild und Echokardiographie

EKG, Röntgenbild und Echokardiographie stehen bei der Abklärung des Verdachts auf eine Myokarditis in der Regel an erster Stelle. Diese Untersuchungsverfahren werden in nahezu allen Fällen anomale Befunde aufweisen, die allerdings von →

Abbildung 4

## Entwicklung von Gewebeveränderungen im Verlauf einer sogenannten Inflammation des Herzmuskels



- A Flüssigkeits- und Zellansammlung im betroffenen Gewebe
- B Balancierte Entwicklung von Abräum- und Aufbauvorgängen
- C Komplette oder inkomplette Abheilung
- D Gewebeerstörung mit narbigem Ersatz der Muskulatur und Funktionsverlust

einer so geringen Spezifität sind, dass sie die sichere Diagnose einer Myokarditis als Ursache ihrer oft eindrucksvollen Veränderungen so gut wie nie zulassen.

Das EKG zeigt fast immer eine schnelle Herzfrequenz, sogenannte **Sinustachykardie** auch bei geringem Fieber, die dann als Ausdruck einer Herzschwäche zu sehen ist. Häufig ist der gesamte Kurvenverlauf abgeflacht. **Herzrhythmusstörungen** jeglicher Art sind keine Seltenheit. Extraschläge aus den Vorhöfen und/oder den Kammern sind zwar auffällig, in der Regel jedoch akut nicht gefährlich, können aber noch Monate nach der akuten Phase nachweisbar sein. Bedrohlich jedoch ist akut auftretendes **Herzrasen**, sogenannte Tachykardien, meistens aus den Herzkammern, was bis zum Herzflimmern und plötzlichem Herztod führen kann. Funktionelle Unterbrechungen

der Leitungsbahnen vom Vorhof auf die Herzkammer, ein sogenannter **totaler AV-Block** führt zu einer sehr langsamen Herzfrequenz, die mit der Anlage eines **Herzschrittmachers** behandelt werden muss. Grundsätzlich kann im Verlauf der Erkrankung jede dieser Herzrhythmusstörungen auch bei demselben Patienten auftreten. Andererseits schließt jedoch auch ein normales EKG das Bestehen einer Myokarditis nicht aus.

Die **Röntgenaufnahme des Herzens** zeigt in Abhängigkeit vom Grad der Schwäche seiner Pumpfunktion eine deutliche **Vergrößerung der Herzsilhouette**. Die Konfiguration des Herzens ist jedoch nicht in einer spezifischen Weise verändert (**Abbildung 5**). In schweren Fällen sind auch ein Blutrückstau in den Lungengefäßen und/oder Flüssigkeitsansammlungen

an verschiedenen Stellen im Brustkorb zu erkennen. Das Röntgenbild stellt zwar eine wenig spezifische, aber einfache und überall verfügbare Methode dar, den Verlauf der Erkrankung zu kontrollieren.

Die **Echokardiographie**, das heißt eine Ultraschalluntersuchung des Herzens, gehört ebenso wie das EKG und die Röntgenaufnahme des Herzens zur Primärdiagnostik bei dem Verdacht auf eine Myokarditis. Anomale Befunde im sogenannten Herz-Echo fehlen selten, allerdings zeigen diese in erster Linie lediglich eine allgemeine Funktionsstörung des Herzens, lassen aber deren Zuordnung speziell zu einer Myokarditis nicht zu. Als wesentliche krankhafte Befunde sind durch die **Echokardiographie bei der Myokarditis** zu erkennen:

- ▶ eine Erweiterung (Dilatation) der Herzkammern während der Füllungsphase des Herzens,
- ▶ eine verminderte Verkürzung des Durchmessers der Herzkammern während der Auswurfphase des Herzens, was einer deutlichen Verminderung des Pumpvolumens entspricht,
- ▶ anfangs angeschwollene Kammerwände, die dann im Verlauf immer dünner und schwächer werden,
- ▶ regional unterschiedliches Kontraktionsverhalten in einzelnen Muskelabschnitten der Herzwand,
- ▶ Nachweis, beziehungsweise Ausschluss eines eventuell bestehenden Herzbeutelergusses (Perikarderguß).

Nicht zuletzt ist es auch die Aufgabe der Echokardiographie

andere Fehler beziehungsweise Anomalien des Herzens als mögliche Ursache der Herzschwäche auszuschließen, wie zum Beispiel angeborene Herzfehler. Auch für kurzfristige, **wiederholte Kontrolluntersuchungen** der Kraftentfaltung des Herzens im Verlauf der Myokarditis hat die Echokardiographie durch ihre breite allgemeine Verfügbarkeit einen hohen Stellenwert.

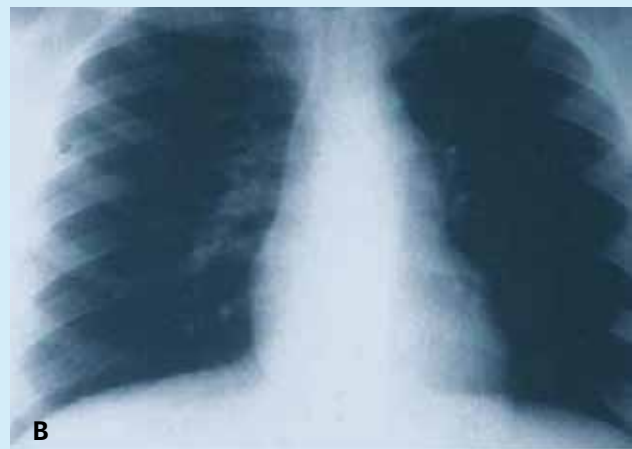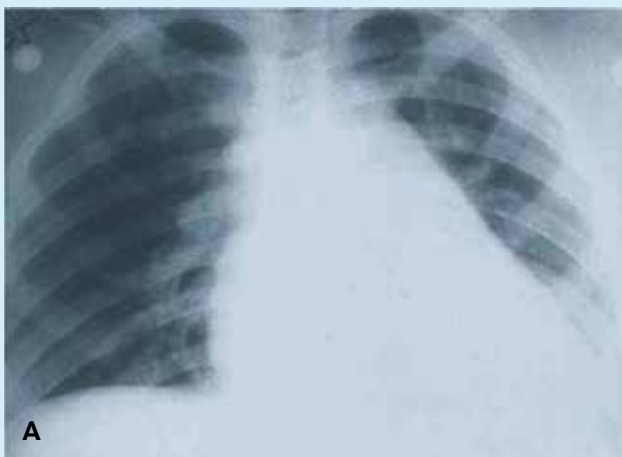
### Labordiagnostik

Eine einfache, **einzelne Laboruntersuchung zum Nachweis und zur Verlaufskontrolle einer Myokarditis gibt es nicht!** Diese Information muss daher immer aus einer Kombination von **verschiedenen biologischen Messgrößen**, sogenannten Biomarkern entnommen werden.

Bereits aus dem sogenannten **großen Blutbild** kann ganz allgemein das Vorliegen einer Infektion abgeleitet und auch auf die Art des Erregers, zum Beispiel Viren oder Bakterien geschlossen werden. Eine Lokalisation der Entzündung, zum Beispiel im Herzen, kann jedoch dadurch nicht vorgenommen werden. Das **Hormon BNP** und einige seiner Vorstufen erscheinen im Blut immer wenn eine Herzmuskelschwäche auftritt, die die Herzhöhlen aufdehnt und unter Spannung setzt. Die Höhe des BNP-Wertes verläuft auch über einen längeren Zeitraum parallel zum Ausmaß der Herzschwäche, – allerdings auch, wenn diese durch andere Herzerkrankungen als durch eine Myokarditis verursacht wird. →

Abbildung 5

### Röntgenaufnahmen des Herzens bei Virusmyokarditis



**A** Akutphase, Vergrößerung des Herzens, Rückstau in der Lunge

**B** 6 Monate später, Normalisierung der Herzgröße, Lungengefäße unauffällig

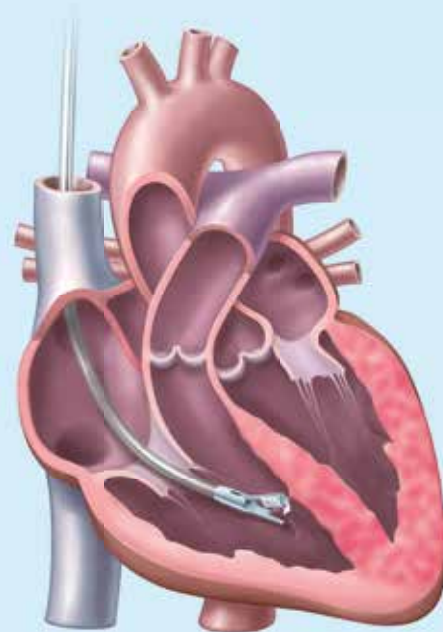
Kardiales **Troponin-I** und **Troponin-T** sind dünne Eiweißelemente aus dem Inneren der Herzmuskelzelle, wo sie Anteil an der Muskelkontraktion haben. Werden Herzmuskelzellen zerstört, so wird zum Beispiel Troponin-T innerhalb weniger Stunden in den Blutstrom freigesetzt. Beim Erwachsenen ist dies ein wichtiger Biomarker zum Beispiel beim Herzinfarkt. Bei Kindern und Jugendlichen, bei denen ein Infarktgeschehen weniger wahrscheinlich ist, hat ein erhöhter Troponin-T-Wert mit fast 90 Prozent eine **hohe Spezifität** für das Vorliegen einer Myokarditis. Im Unterschied zum Myokardinfarkt bleibt das Troponin-T bei der Myokarditis im Serum auch länger erhöht, da hierbei die Zerstörung von Myokardzellen über einen längeren Zeitraum als beim Infarkt anhält. **Troponin-T** ist somit im Kindesalter zur Zeit der **wichtigste Laborparameter** als Hinweis auf das Vorliegen einer Myokarditis. Andererseits erlauben aber weder die Höhe des Wertes noch die Dauer seiner Nachweisbarkeit eine sichere Prognose über den Langzeitverlauf der Myokarditis.

Der Versuch das **Virus selbst** als möglichen Erreger im Blut, im Abstrich oder in sonstigen Körperausscheidungen direkt nachzuweisen, bietet nach heutiger Kenntnis so geringe Erfolgsaussichten, dass er kaum noch gerechtfertigt ist. Auch die häufig noch praktizierte Bestimmung von **virusspezifischen Antikörpern** im Serum von Patienten mit vermuteter Myokarditis ist in der Regel von geringer diagnostischer Relevanz und deshalb kaum mehr indiziert. Antikörper von früher abgelaufenen Infektionen finden sich bei nahezu 80 Prozent der Patienten im Blut und sagen somit wenig über mögliche Ursachen des akuten Infektgeschehens aus.

Beim sogenannten **PCR-Verfahren** handelt es sich um eine in ihrer heutigen Form neue und **aussagekräftige molekularbiologische Methode**, mit der es gelingt im Blut, in anderen Körperflüssigkeiten und in Körpergeweben, wie zum Beispiel den Herzmuskel, das individuelle **genetische Material der Viren**, das sogenannte **Virusgenom**, welche eine Myokarditis verursachen kann, zu isolieren und dessen Art und Menge zu bestimmen. Hierzu reichen bereits Bruchstücke des genetischen Materials aus zerstörten Viren aus, aus denen dann im Labor die komplette DNS- oder RNS-Struktur des aktuellen Virus rekonstruiert, und damit die Art des Virus in bis zu 90 Prozent der Fälle genau identifiziert werden kann. Ein positiver PCR-Nachweis im Blut beweist jedoch nur das Bestehen einer aktuellen Infektion mit einem bestimmten Virus. Die Zuordnung zum Ort der Infektion, zum Beispiel dem Herzen, kann aber zunächst auch hier nur durch das gleichzeitige Vorhandensein von organspezifischen Symptomen, wie zum Beispiel eine Herzschwäche, oder entsprechender Befunde aus anderen Untersuchungen, zum Beispiel der Echokardiographie getroffen werden.

Abbildung 6

## Technik der sog. Endomyokardbiopsie



Ein dünner, flexibler Katheter mit einer kleinen Zange an der Spitze wird über eine Vene bis in die rechte Herzkammer vorgeführt. Entnahme eines stecknadelkopfgroßen Gewebestückchens.

### Endomyokardbiopsie (EMB)

Die Gewinnung von Gewebe des Herzmuskels durch eine Biopsie mit Hilfe eines dünnen, flexiblen Herzkatheters, der eine kleine Biopsiezange an seiner Spitze trägt (*Abbildung 6*), die sogenannte Endomyokardbiopsie (EMB) galt lange als der „goldene Standard“ für die Diagnose der Myokarditis und wird auch heute noch in manchen Situationen als unerlässlich angesehen. Andererseits haben Umfragen an zahlreichen großen internationalen Kinderherzzentren ergeben, dass in den meisten Fällen diese Methode in der Praxis bei Kindern nicht mehr eingesetzt wird. Wertvoll, und ohne Alternative ist jedoch die Möglichkeit, mit den biopsierten Gewebeproben **zwei aussagekräftige Untersuchungsverfahren** durchzuführen, die in dieser Weise ausschließlich nur mit Gewebematerial erfolgen können:

- ▶ die **mikroskopische Beurteilung des Herzmuskelgewebes** und eventuell **Abwehrreaktionen**, die sogenannte **Histologie**, und
- ▶ die **molekularbiologische Erregerdiagnostik direkt aus dem Herzmuskelgewebe**, mit dem der sichere Befall des Herzens mit einem bestimmten Erreger bewiesen, und dieser nach Typ und Menge bestimmt werden kann.



Die **mikroskopische Untersuchung** des Herzmuskels durch speziell angefärbte Gewebeschnitte ermöglicht den Nachweis der Infiltration von Abwehrzellen aus dem Blut sowie die Inflammation des Herzmuskels in seinen Zellen und im Bindegewebe des Herzens. Aus der Dichte der Infiltrate kann auch der aktuelle Schweregrad der Myokarditis beurteilt werden. In fortgeschrittenen Fällen kann durch die Auflösung der normalen Gewebestruktur und der Darstellung des narbigen Ersatzes auch das Ausmaß der bereits erfolgten Zerstörung erkannt werden (*Abbildung 7*). Dies lässt bis zu einem gewissen Grad Rückschlüsse auf die zu erwartende Prognose zu. Die Summe dieser histologischen Charakteristika wird unter Anwendung der sogenannten **DALLAS-Kriterien** zur graduellen Beurteilung der Myokarditis herangezogen.

Die **molekularbiologischen Untersuchung** des biopsierten Herzmuskelmaterials erfolgt durch die beschriebenen **PCR-Verfahren** (siehe Seite 12). Durch den Nachweis von intaktem, aber auch noch aus Bruchstücken des **in den Herzmuskelzellen gelegenen Erbmateriale der Viren**, dem sogenannten **Virusgenom**, können die Erreger einer viralen Myokarditis zuverlässig identifiziert werden. Liegt zum Beispiel Wochen nach dem Beginn der Erkrankung noch vollständiges, vermehrungsfähiges genetisches Material eines Virus in den Myokardzellen vor, so ist auf eine sogenannte **chronisch aktive Myokarditis** zu schließen. Beim Nachweis von nicht mehr vermehrungsfähigem Genmaterial liegt eine sogenannte **chronisch persistierende Myokarditis** vor. Aus der Unterscheidung dieser beiden Formen können sowohl therapeutische als auch prognostische Konsequenzen gezogen werden.

Die Myokardbiopsie bleibt trotz der technischen Entwicklung des Kathetermaterials und der erheblich gewachsenen Erfahrung mit der Durchführung durch die häufigere Anwendung, zum Beispiel nach Herztransplantationen ein sogenanntes **invasives Verfahren**, welches noch immer mit einem zwar geringen, das heißt deutlich < 1 Prozent, aber dennoch **unerwünschtem Risiko** einhergeht. Dies hat verschiedene Gründe:

- ▶ am aussagekräftigsten ist die **Frühbiopsie** innerhalb der ersten zwei Wochen zur Sicherung der Diagnose, – allerdings bei einem schwer kranken Säugling oder Kind,
- ▶ bei der üblicherweise fleckförmigen Verteilung der Entzündungsherde im Herzen, sind mindestens **5–10 Probenentnahmen** an verschiedenen Stellen des Herzens zu fordern, um eine Trefferquote von mindestens 50 Prozent zu erreichen,
- ▶ zur Beurteilung des Verlaufs und für eventuelle Therapieentscheidungen sind **wiederholte Biopsien** als nicht gering belastende Maßnahme erforderlich.

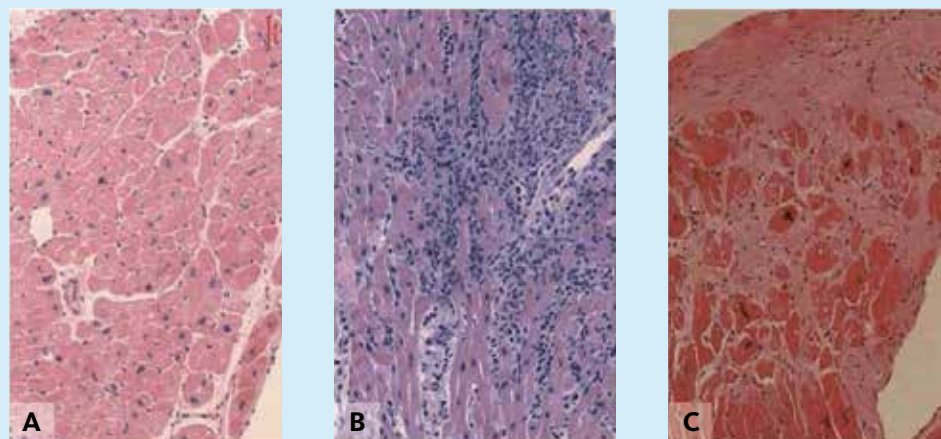
Aus diesem Grund wurden die früher weiter gefassten Empfehlungen in den internationalen **Leitlinien für die Myokardbiopsie bei Kindern** heute deutlich eingeschränkt. Eine Endomyokardbiopsie wird heute nur noch als angezeigt betrachtet, wenn:

- ▶ bei einer neu aufgetretenen, bedrohlich fortschreitenden Herzinsuffizienz, nach zwei Wochen noch immer keine geklärte Ursache vorliegt,
- ▶ bei einer länger als 3 Monate bestehenden symptomatischen Myokarditis keine Stabilisierung eintritt und eine Entscheidung über das weitere Vorgehen ansteht.

Um eventuelle Beschädigungen der gewonnenen Proben zu vermeiden, sollen Herzmuskelbiopsien bei Kindern nur an spezialisierten Zentren durchgeführt werden, an denen alle o.g. Untersuchungen vor Ort gemacht werden können. →

Abbildung 7

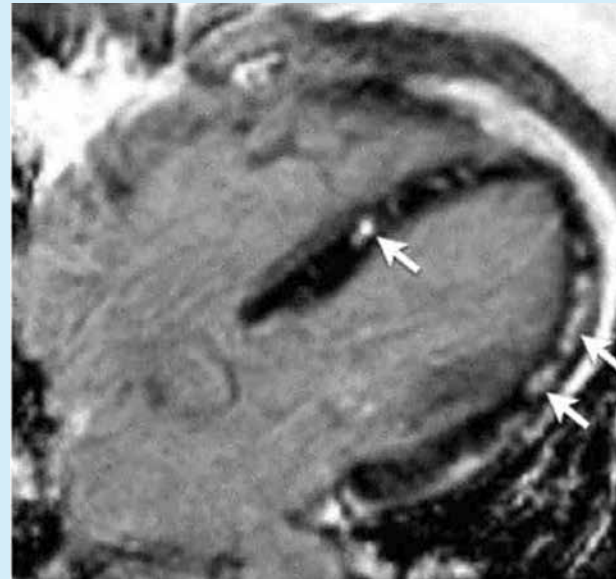
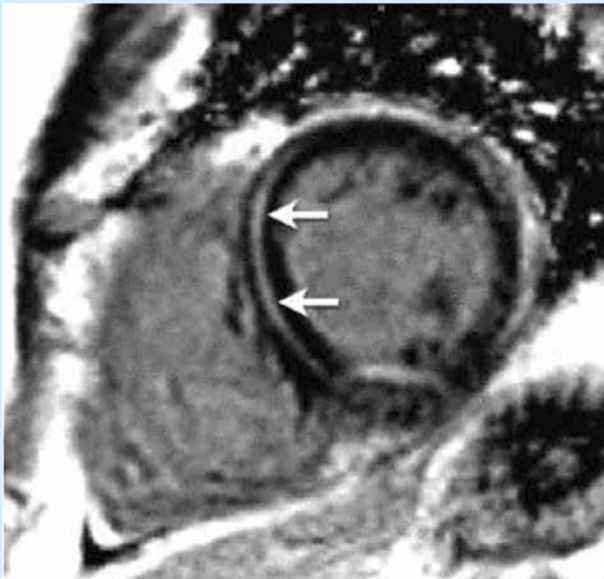
### Entzündungsdiagnostik aus der Myokardbiopsie



- A** normales Myokard mit Herzmuskelzellen und ihren Zellkernen
- B** akute Myokarditis mit zahlreichen eingewanderten Abwehrzellen
- C** fortgeschrittene Myokarditis, sog. postinfektiöse dilatative Kardiomyopathie, mit ausgeprägtem Zelluntergang und narbigem Ersatz

Abbildung 8

## Magnetresonanztomographie (kMRT) bei Myokarditis



**Links:** Querschnitt durch das Herz mit Anreicherung des Kontrastmittels in einem größeren Bereich des zerstörten Herzmuskels (Pfeile)

**Rechts:** Längsschnitt durch das Herz mit kleineren, fleckförmigen Bereichen in umschriebenen Regionen des Herzens

### Magnetresonanztomographie (MRT)

Als ein nahezu ebenso zuverlässiges Verfahren zur Beurteilung von Herzmuskelgewebe wie die belastende invasive Myokardbiopsie, hat sich gerade im Kindesalter die nichtinvasive Technik der sogenannten **kardialen Magnetresonanztomographie (kMRT)** erwiesen, die im allgemeinen Sprachgebrauch auch als sogenannte **Kernspinuntersuchung des Herzens** bekannt ist. Während die Echokardiographie bei der Myokarditis lediglich hilfreich ist, die gestörten Wandbewegungen des Herzens aufzuzeigen, ist es mit dem kMRT dagegen möglich, auch die Beschaffenheit des Herzmuskels darzustellen, das heißt regionale Anschwellungen oder Überdurchblutung des Herzmuskels, Wassereinlagerungen sowie akute oder chronische Gewebszerstörungen und Vernarbungen. Nach der Verabreichung einer geringen Menge des **speziell für die kMRT geeigneten Kontrastmittels Gadolinium** in eine periphere Vene kann aus dessen Anflutung im Herzen und seiner vorübergehenden Anreicherung im Herzmuskel beziehungsweise aus einer länger anhaltenden Speicherung in bestimmten Regionen, die **Lokalisation, das Ausmaß und die Art einer Schädigung des Herzmuskels** mit großer Sicherheit beurteilt werden. Die Sensitivität dieser Methode, das heißt ihre Fähigkeit tatsächlich befallene kranke Regionen des Herzmuskels als krank zu erkennen, liegt bei Kindern heute um 85-90 Prozent.

Da bei diesem Verfahren zudem keinerlei Strahlung verwendet werden muss, ist es auch für die Verlaufsbeobachtung nahezu beliebig oft einsetzbar.

Das für die kMRT verwendete Kontrastmittel Gadolinium hat die spezielle Eigenschaft, in solche Zellen im Herzmuskel einzudringen, bei denen die zuvor intakte Zellmembran durch die Myokarditis zerstört wurde (*Abbildung 8*). So reichert es sich in den Abschnitten im Herzmuskel an, in denen eine Inflammation besteht und kann diese erkennbar machen, sogenannte **Late Enhancement**. Für eine Myokarditis nicht-viraler Genese, zum Beispiel im Zusammenhang mit einer im Kindesalter allerdings eher seltenen Immunerkrankung des ganzen Körpers oder eines Bestrahlungsschadens des Herzens sind die Veränderungen im kMRT weniger spezifisch und mehrdeutiger. Um die einheitliche Beurteilung der Kennzeichen für eine virale Myokarditis im kMRT zu standardisieren, wurden daher international verbindliche Kriterien für die technische Durchführung der Untersuchung und die Bewertung der einzelnen Merkmale erstellt, die als die sogenannten **LAKE LOUISE-Kriterien** bekannt sind. Für die Zukunft besteht die Hoffnung, dass eine hierdurch noch weiter zunehmende Zuverlässigkeit der kardialen Magnetresonanztomographie die Notwendigkeit für eine invasive Myokardbiopsie gerade bei Kindern mit dem V.a. eine Myokarditis noch weiter abnimmt.

## Möglichkeiten zur Behandlung einer Myokarditis

Einheitliche Empfehlungen zur optimalen Behandlung einer Myokarditis gibt es nicht, und sind in dieser Weise auch in der Zukunft kaum zu erwarten. Die Vielfalt der möglichen Ursachen sowie der deutlich unterschiedlichen individuellen Verläufe einer Myokarditis verlangen prinzipiell eine ganz auf den Einzelfall abgestimmte Kombination unterschiedlicher Maßnahmen.

Eine nicht geringe Anzahl der Fälle einer Myokarditis mit asymptomatischem oder unkompliziertem Verlauf bedürfen zudem zwar einer aufmerksamen Beobachtung jedoch routinemäßig überhaupt keiner speziellen Therapie. Das Auftreten oder das Vorhandensein von Symptomen, die für das Vorliegen einer Myokarditis sprechen, verlangen jedoch andererseits den umgehenden Einsatz von Maßnahmen, die sich im Einzelfall zwar durchaus unterschiedlich darstellen können, jedoch einheitlich drei Ziele verfolgen:

- ▶ Stabilisierung der Pumpfunktion des Herzmuskels durch Unterstützung und Entlastung,
- ▶ Bekämpfung des Inflammationsprozesses zur Verminderung des Schadens am Herzmuskel,
- ▶ Behandlung von Rest- und Folgezuständen zur Verminderung des Risikos einer Progredienz.

## Stabilisierung der Pumpfunktion

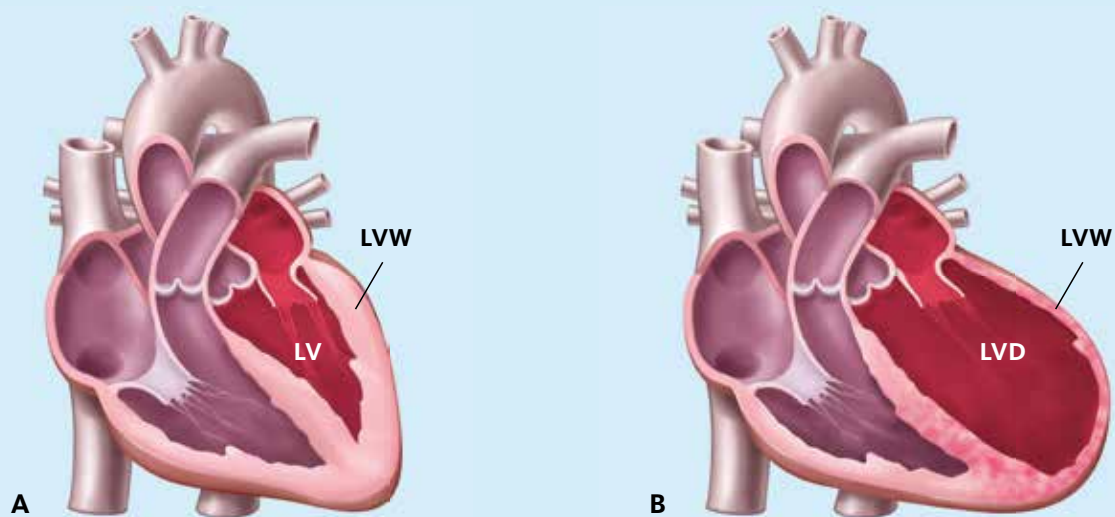
Die **asymptomatische Myokarditis** stellt glücklicherweise die häufigste Verlaufsform der akuten Herzmuskelentzündung dar. Dabei stehen die Symptome der eigentlichen Grunderkrankung ganz im Vordergrund, und die Beteiligung des Herzens ist nur gering. Dies ist zum Beispiel nicht selten bei einer Mumpserkrankung der Fall. Außer einer körperlichen Schonung für etwa zwei Wochen sind spezielle herzstützende therapeutische Maßnahmen in solchen Fällen nicht erforderlich.

Die **symptomatische Myokarditis** dagegen, bietet als zentrales Problem eine sich mehr oder weniger rasch entwickelnde und unterschiedlich stark ausgeprägte Herzschwäche, sogenannte **Herzinsuffizienz**. Diese kann sich in einem Fall langsam fortschreitend innerhalb zwei bis drei Wochen entwickeln, andererseits aber auch in zwei bis drei Tagen ein schweres Herzversagen verursachen, welches umgehend intensivmedizinischer Maßnahmen bedarf (*Abbildung 9*). Die Behandlung der Herzinsuffizienz ist das Kernstück der akuten Phase der Myokarditis. Sie wird ausnahmslos unter stationären Bedingungen, unter ständigem Monitoring und in der Anfangsphase unter strenger Bettruhe durchgeführt.

Die Prinzipien dieser Behandlung entsprechen dabei den **Standard-Leitlinien für die Therapie der akuten Herzinsuffizienz**: →

Abbildung 9

Veränderung der Form, der Struktur und der Größe des Herzens bei der Entwicklung einer Herzinsuffizienz durch eine Myokarditis



**A** Normal großes Herz (LV, linker Ventrikel) und normal dicke Kammerwand (LVW)

**B** Erweiterte linke Herzkammer und deutlich verdünnte Kammerwand mit abgeschwächter Pumpfunktion

- ▶ Unterstützung der Kraftentfaltung des Herzmuskels durch **kräftigende Medikamente**: sogenannte Katecholamine, in schwersten Fällen auch durch mechanische Pumpsysteme: sogenanntes **Kunstherz**,
- ▶ Senkung der Wandspannung des Herzens durch Weiteinstellung der arteriellen Gefäße, sogenannter **Nachlastsenker**,
- ▶ Verminderung des zu pumpenden Blutvolumens durch Entwässerungsmittel, sogenanntes **Diuretika**,
- ▶ Blockade von Stresshormonrezeptoren, das heißt **Beta-rezeptorenblocker**.

Die o.g. **herzkräftigenden Medikamente**, bei denen es sich im weitesten Sinn um Abkömmlinge des körpereigenen Herz-Kreislaufhormons Adrenalin handelt, werden als streng kontrollierte Dauerinfusion oft in Höchstdosierungen eingesetzt. Die sogenannten **Nachlastsenker** sollen die innere Spannung des Herzmuskels herabsetzen und dadurch dessen Versorgung mit Sauerstoff verbessern. Der gleiche Effekt wird von bestimmten, hierfür geeigneten **Betarezeptorenblockern** erwartet. Es wird auch beobachtet, dass die Entspannung des Herzmuskels in der frühen Phase der Myokarditis über bisher noch nicht geklärte Mechanismen die Vermehrungsrate der in die Zellen eingedrungenen Viren deutlich reduziert. Die in dem akuten Stadium häufig auftretenden, oft schweren **Herzrhythmusstörungen** sind konsequent und **gezielt medikamentös** zu behandeln. Bei Bedarf ist auch ein temporärer Herzschrittmacher oder gegebenenfalls auch ein sogenannter **Defibrillator** einzusetzen.

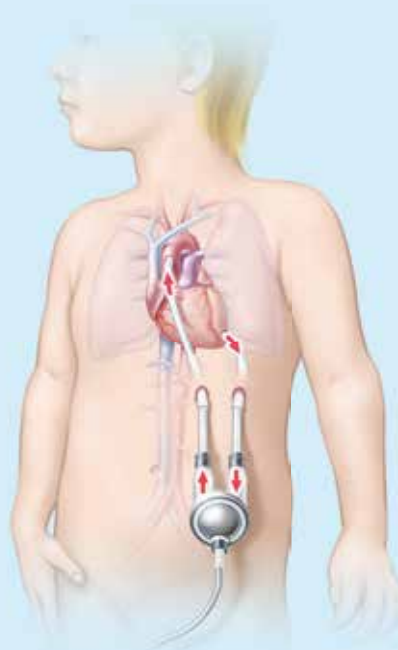
Bei Kindern, die trotz einer ausgereizten medikamentösen Therapie eine anhaltende oder sogar lebensbedrohlich zunehmende Herzinsuffizienz mit einer Schocksymptomatik entwickeln, kann seit einigen Jahren als sogenanntes ultima ratio auch eine maschinelle Unterstützung des Herzens durch ein **passageres äußeres Kunstherz** eingesetzt werden. Ein solches, speziell für Kinder geeignetes, sogenanntes Ventrikular Assist Device wird auch als **BERLIN-Heart** bezeichnet (*Abbildung 10*). Hiermit kann versucht werden, Zeiträume von Wochen bis Monaten zu überbrücken, bis unter Fortsetzung der medikamentösen Therapie eine Stabilisierung der Herzfunktion eintritt oder eine **Herztransplantation** in Betracht gezogen werden muss.

### Bekämpfung der Inflammation

Obwohl der Inflammationsprozess generell als Entscheidungsstelle über das Ausmaß, die Dauer und den Ausgang der viralen beziehungsweise der nichtinfektiös bedingten Myokarditis angesehen wird, gibt es bis heute noch immer keine einheitlichen Vorstellungen über gesicherte therapeutische Maßnahmen in diesem Bereich, der sogenannten Immunmodulation.

Abbildung 10

### Vorübergehend angeschlossenes künstliches Herz



Vorübergehend angeschlossenes künstliches Herz, sog. Ventricular Assist Device, zur zeitweisen Übernahme der Pumpfunktion des Herzens bei einer Myokarditis mit schwerster Herzschwäche. Über ein Schlauchsystem wird das Blut aus der linken Herzkammer abgesaugt, einer außerhalb des Körpers liegenden mechanischen Pumpe zugeführt, und mit Druck wieder in die Hauptschlagader im Inneren des Körpers zurück geführt.

Die **Immunmodulation** kann nach zwei unterschiedlichen Prinzipien durchgeführt werden:

- ▶ die **Immunsuppression**, bei der die Inflammation durch Unterdrückung der Aktivität der körpereigenen Abwehr vermindert werden soll,
- ▶ die **Immunstimulation**, bei der die körpereigene Immunabwehr durch Zugabe beziehungsweise Aktivierung vergleichbarer synthetischer Stoffe zu einer schnelleren Beendigung der Inflammation führen soll.

Die **Immunsuppression** darf nur in einem virusfreien Stadium der Inflammation erfolgen, da dadurch die Unterdrückung der körpereigenen Immunabwehr der Inflammationsprozess zwar zunächst schnell rückläufig wäre, die Erreger jedoch die Möglichkeit erhielten, sich nun ungehemmt zu vermehren. Das früher in der virusreichen Akutphase noch häufig eingesetzte **Cortison** hat an dieser Stelle heute absolut keine Berechtigung mehr. Cortison wird jedoch wie auch andere →



## Das Wichtigste in Kürze

- ▶ Eine Myokarditis, das heißt eine Herzmuskelentzündung ist die häufigste erworbene Herzerkrankung bei Kindern und Jugendlichen. Ursachen, Symptome und Verlauf der Erkrankung sind sehr vielfältig und unterschiedlich, so dass sie in vielen Fällen zunächst nicht richtig erkannt und daher falsch eingeordnet wird.
- ▶ Auslöser einer Myokarditis sind bei Kindern und Jugendlichen ganz überwiegend infektiöse Erreger, in Europa in der Regel weit verbreitete, bekannte Viren, die neben ihren zunächst im Vordergrund stehenden Infektionsherden wie die Luftwege oder dem Magen-/Darmtrakt dann auch den Herzmuskel befallen können, sogenannte kardiotope Viren. Warum dasselbe Virus beim Einen eine Myokarditis verursacht und beim Anderen nicht, sowie die Frage der unterschiedlichen Reaktionen des Herzmuskels im Verlauf der Entzündung, sind bis heute immer noch weitgehend ungeklärte Probleme.
- ▶ Auch nicht-infektiöse Substanzen, wie bestimmte Medikamente, therapeutische Bestrahlungen oder körpereigenen Schadstoffe bei immunologischer Grunderkrankungen anderer Organe, können zu einer Myokarditis führen, die dann als sogenannte Inflammation des Herzmuskels abläuft und nicht selten in eine chronische Form übergeht.
- ▶ Die Diagnostik einer Myokarditis zielt zunächst nicht auf die Identifikation des Erregers, da diese aufwändig, wenig spezifisch und oft nur von geringer Auswirkung auf eine spezielle Behandlung ist. Von größerer Wichtigkeit ist dagegen die Klärung der Frage, ob der bestehende Allgemeininfekt auch auf den Herzmuskel übergreifen, und welche immunologische Reaktionen er dort ausgelöst hat. Die Befunde der Basisdiagnostik, wie Blutuntersuchungen, Elektrokardiogramm, Röntgenaufnahme des Herzens und Echokardiographie können zwar richtungsweisend sein, sind aber für die Diagnose Myokarditis nicht beweisend. Entscheidend sind hierfür die Kernspintomographie (MRT) des Herzens und gegebenenfalls eine frühzeitige Biopsie des Herzmuskels. Ausschlaggebend für den Einsatz dieser aufwändigen und belastenden Untersuchung, die gegebenenfalls auch mehrfach durchgeführt werden muss, sind das Ausmaß der Beeinträchtigung der Herzfunktion und damit die unmittelbare Bedrohung des Betroffenen.
- ▶ Eine einheitliche Therapie, die in jedem Einzelfall hilfreich und gültig ist, kann es bei dem breiten Spektrum der Auslöser und den unterschiedlichen Verlaufsformen der Myokarditis nicht geben. Im Vordergrund der Behandlung steht die Stabilisierung der oft erheblich beeinträchtigten Herz-Kreislauf-Funktion. Dies reicht von der medikamentösen Unterstützung der Herzkraft über die konsequente Behandlung bedrohlicher Herzrhythmusstörungen bis zum vorübergehenden Einsatz einer künstlichen mechanischen Herzpumpe, beziehungsweise zur Herztransplantation. Medikamentöse Eingriffe in das Immunsystem des Körpers bedürfen einer speziellen vorherigen Abklärung der körpereigenen Reaktionen und einer genauen Anpassung an jeden Einzelfall.
- ▶ Sportliche Aktivitäten in Form von Freizeit- oder Schulsport sollten nach einer als sicher anzunehmenden Myokarditis nicht früher als sechs Monate nach dem Beginn der Erkrankung und erst nach einer kardiologischen Kontrolluntersuchung mit unauffälligen Befunden wieder aufgenommen werden. In Ruhe können dabei Restbefunde zunächst unbemerkt bleiben, die dann jedoch unter Belastungsbedingungen bis zum plötzlichen unerwarteten Todesfall führen können.
- ▶ Die Langzeitprognose nach einer akuten, nicht wesentlich kompliziert verlaufenen Virusmyokarditis ist in etwa 70 Prozent der Fälle positiv und mit einer kompletten, in weiteren 10 Prozent mit einer inkompletten Ausheilung zu sehen. Chronische Verläufe entwickeln sich in etwa 20 Prozent, wobei ein Anteil von 4 Prozent dieser Fälle zu einer fortschreitenden und irreversiblen Herzinsuffizienz in Form einer sogenannten Dilatativen Kardiomyopathie führt. Insgesamt hat sich jedoch die Prognose der Myokarditis im Kindes- und Jugendalter, zumindest in den entwickelten Ländern des Westens innerhalb der letzten 20 Jahre deutlich verbessern lassen.

immunsuppressive Medikamente zum Beispiel das Azathioprin in der Spätphase einer chronisch-persistierenden Myokarditis (siehe Seite 6) mit einigem Erfolg eingesetzt.

Die Durchführung einer **Immunstimulation** hat gerade bei Kindern durch Erfahrungen mit neu entwickelten Medikamenten in den letzten Jahren in vielen Fällen in der Akutphase einen deutlich positiven Effekt gebracht, auch wenn dieser bisher in größeren Studien noch nicht als allgemein gesichert angesehen werden kann. Kurzdauernde sehr hohe **intravenöse Gaben von Immunglobulinen (IVIG)** unspezifischer Art, das heißt **1–2 g/kg Körpergewicht in 24–48 Stunden** zeigen in der Akutphase sowohl eine deutliche Zerstörung vorhandener Viren als auch einen erkennbaren Rückgang der Inflammation. Dieser Effekt ist bei Erwachsenen weniger ausgeprägt. Sogenannte **Interferone**, das heißt aus menschlichen und tierischen Zellen gewonnene Zellhormone aktivieren nicht infizierte Körperzellen zur Produktion von Eiweißkörpern, die eine weitergehende Bildung von neuem Virusprotein in befallenen Zellen verhindert.

In der **Zusammenschau** der verschiedenen immunologischen Möglichkeiten zur Behandlung der Myokarditis im Kindesalter ist festzuhalten, dass für keine der Therapien bisher ein sicherer Beweis für eine bessere Heilung oder eine Lebensverlängerung für jede Verlaufsform einer Myokarditis geführt werden konnte. Andererseits handelt es sich jedoch aber auch nicht um experimentelle Therapieformen, da eine Wirkung der einzelnen Vorgehensweisen bei einzelnen Gruppen durchaus nachweisbar war. Daraus lässt sich aber bisher keine generelle, allgemeingültige Empfehlung ableiten, sondern jeder Einzelfall verlangt ein individuell abgestimmtes Behandlungskonzept.

## Nachsorge und Langzeitprognose der Myokarditis

Auch nach dem Abklingen der allgemeinen Krankheitssymptome und nachdem wieder eine stabile Herzfunktion ohne medikamentöse Unterstützung erreicht ist, ist bei der Myokarditis eine sorgfältige Nachsorge angezeigt. Am schwierigsten ist es, über die Art und die Dauer einer kardiologischen Nachsorge zu entscheiden, vor allem bei den häufigen Formen einer **vermeintlichen asymptomatischen Myokarditis**, bei denen diese als milde und anfangs nicht selten übersehene Beteiligung des Herzens im Rahmen einer allgemeinen Virusinfektion abläuft. So vergeht kaum ein Jahr, in dem die Populärpresse nicht über eine akute Herzinsuffizienz oder sogar über einen vermeintlich ungeklärten akuten Herztod bei jungen zuvor herzgesunden Leistungssportlern, bekannten Politikern oder prominenten Musikstars berichtet. Häufig wird dieses Ereignis später dann

als „... **die Folge einer verschleppten Grippe** ...“ eingestuft und als schicksalhaft hingenommen.

Als Regel sollte gelten, dass bei einem ungewöhnlich verzögerten Verlauf, zum Beispiel länger als 3–4 Wochen, der mit einer merkbaren körperlichen Leistungsverminderung oder mit Herzrhythmusstörungen einhergeht, in jedem Fall eine kardiologische Untersuchung durchgeführt, und gegebenenfalls die Verdachtsdiagnose einer begleitenden Myokarditis weiter abgeklärt werden soll.

Während einer **gesicherten, das heißt symptomatischen Myokarditis** ist außerdem Bettruhe einzuhalten, da körperliche Aktivität zu einer Zunahme der Viruslast führt und damit die Möglichkeit zur Abheilung verzögert wird, oder in manchen Fällen zu einer der chronischen Verlaufsformen führen kann (*Diagramm siehe Seite 8*). Der Zeitpunkt der Wiederaufnahme altersentsprechender Alltagsbelastungen, wie zum Beispiel **Schulbesuch oder Fahrradfahren**, hängt eng von der Schwere der abgelaufenen Erkrankung ab, sollte jedoch **nicht früher als 2 Wochen** nach dem vollständigen Abklingen der Symptome erfolgen. **Freizeitsportliche Aktivitäten oder Schulsport** sollten **nicht früher als 6 Monate** nach Beginn der Erkrankung und nur nach einer kardiologischen Kontrolluntersuchung, die Normalbefunde am Herzen ergeben hat, wiederaufgenommen werden. **Leistungssport**, beziehungsweise sportliche Aktivitäten unter Leistungsdruck (zum Beispiel **Schulsport, Vereinssport**), sollten nach aktuellen internationalen kardiologischen Leitlinien nach einer schweren oder einer sich entwickelnden chronischen Form der Myokarditis auch auf Dauer ganz unterbleiben.

**Kardiologische Untersuchungen** zur Kontrolle sind nach einer **asymptomatischen Myokarditis einmalig, 6 Monate** nach dem Beginn der zu Grunde liegenden Virusinfektion, bei unauffälligen Befunden im Weiteren nicht mehr erforderlich. Nach einem **symptomatischen** Verlauf sind, unabhängig von Restsymptomen, Alter und Geschlecht **regelmäßig alle 3–6 Monate** kardiologische Kontrolluntersuchungen an einem dafür ausgewiesenen Kinderherzzentrum, zunächst für die Dauer von **5 Jahren** angezeigt. Ehemalige Patienten, die sich gegebenenfalls erneut oder stetig verschlechtern, sind nach den internationalen Leitlinien dann einer klärenden Myokardbiopsie zu unterziehen.

Bei der Mehrzahl der Kinder oder Jugendlichen sind Verlauf und Prognose einer Myokarditis als gutartig anzusehen, und die Betroffenen erholen sich relativ rasch spontan. Etwa **in 70 Prozent der Fälle ist eine komplette, in 10 Prozent eine inkomplette Ausheilung** mit Restbefunden zu erwarten. Diese Patienten lassen bei sorgfältigen kardiologischen Untersuchungen noch 1 Jahr und länger nach der Erkrankung Störungen der Myokardfunktion erkennen. Diese verursa-


chen zwar oft kaum eine merkbare Beeinträchtigung im Alltag, sind aber zusammen mit den zu erwartenden **20 Prozent von chronischen Verläufen** auch nach Jahren noch nachweisbar, beziehungsweise in ihrer Entwicklung noch progredient. Die Gründe, die einen bestimmten Teil der Patienten für eine schlechte Prognose prädisponieren, sind auch heute noch nicht identifiziert. Eine nachgewiesene, nach der akuten Krankheitsphase anhaltende Inflammation und/oder ein Verbleib von Virusmaterial in den Zellen des Herzmuskels sind jedoch Hinweise auf einen zu erwartenden chronischen Verlauf mit einer in der Regel schlechten Prognose.

Wie bei kaum einem anderen kardialen Krankheitsbild verlangt das multifaktorielle Geschehen im Zusammenhang mit einer Myokarditis ein multidisziplinäres Vorgehen im ärztlichen und wissenschaftlichen Bereich, um durch ein gemeinsames Bemühen, Ordnung in das Puzzle dieser Erkrankung zu bringen und die in den letzten Jahren erreichte Verbesserung der Prognose erfolgreich weiter voran zu treiben.



**Prof. Dr. med. Herbert E. Ulmer**  
Universitätsklinikum Heidelberg

## Häufig gestellte Fragen zur Myokarditis



### Ist eine Virusmyokarditis ansteckend?

Die Myokarditis selbst, das heißt die Entzündung, die sich im Herzmuskel abspielt, ist nicht ansteckend. Ein Virus, das die Ursache dieser inflammatorischen Reaktion des Herzmuskels auslöst, kann aber auch auf die Umgebung übergreifen und sich dort wie jedes Virus als ansteckend erweisen, da es sich meist um die „gängigen“ Viren handelt. Auf das Herz des Angesteck-

ten übergreifend sind derartige Übertragungen jedoch nicht sehr häufig, da zu dieser Manifestation eine wohl genetisch bedingte immunologische Bereitschaft des Empfängers für diesen Virustyp gehört. Das heißt, allgemeine Ansteckungsgefahr mit dem auslösenden Virus: Ja, Manifestation in Form einer Myokarditis: Ausgesprochen selten!

### Kann man eine Virusmyokarditis mehrmals bekommen?

Nach einer überstandenen Myokarditis, ausgelöst durch einen bestimmten Virus, hat der Körper in der Regel genügend Abwehrstoffe und –mechanismen entwickelt, um eine zweite Infektion mit demselben Virus abzuwenden. Handelt es sich jedoch um ein Virus eines anderen Typs, dann wäre eine neue Infektion und die erneute Entwicklung einer Myokarditis hierdurch theoretisch durchaus möglich. Derartige Fälle sind in der Praxis jedoch sehr selten beschrieben. Möglich ist aber ein erneutes Aufflackern der Inflammation des Herzmuskels durch verbliebene Viren oder auch nur von Virusmaterial im Herzmuskel, zum Beispiel bei einer sogenannten chronischen Myokarditis.

### Kann man gegen eine Virusmyokarditis impfen?

Da die Virusmyokarditis aus einer immunologischen Reaktion des Herzmuskels auf einen Virusbefall des Körpers besteht, ist klar, dass man gegen diese Reaktion selbst nicht impfen kann. Sehr wohl kann man jedoch gegen viele dieser bekannten und häufigen auslösenden Virusinfektionen wirksam impfen. So sind zum Beispiel Myokarditiden im Zusammenhang mit Röteln oder Mumps durch die heute glücklicherweise hohen Durchimpfungsraten, durch diese Erreger kaum mehr zu sehen. Auch in der sogenannten Saisonalen Impfung, die meistens im Frühherbst angeboten wird, sind Angriffsmechanismen gegen etliche gefährliche Herpes-Virusinfektionen enthalten. Leider gibt es jedoch gegen die sogenannten Ringelröteln, als Infektion harmlos, als potentiellen Myokarditisauslöser (Parvo B19-Virus) jedoch schwerwiegenden Erreger auch heute immer noch keinen wirksamen Impfstoff.

### Gibt es wirksame naturheilkundliche oder homöopathische Mittel zur Behandlung einer Virusmyokarditis?

Eine manifeste Virusmyokarditis kann durch naturheilkundliche oder homöopathische Mittel nicht behandelt werden. Der Versuch, einer ausschließlichen Behandlung mit derartigen Mitteln wäre in höchstem Grade gefährlich. Allgemeine Symptome der Grundinfektion des Körpers durch die auslösenden Viren, wie zum Beispiel Fieber, Husten oder Durchfall, lassen sich dagegen in vielen Fällen mit naturheilkundlichen Maßnahmen günstig beeinflussen.

*Prof. Dr. med. Herbert E. Ulmer, Universitätsklinikum Heidelberg*

Kinder  
Herzstiftung



### **Kontakt**

Kinderherzstiftung der  
Deutschen Herzstiftung e. V.  
Bockenheimer Landstr. 94–96  
60323 Frankfurt am Main  
Telefon 069 955128-0  
Fax 069 955128-313  
[www.kinderherzstiftung.de](http://www.kinderherzstiftung.de)  
[info@kinderherzstiftung.de](mailto:info@kinderherzstiftung.de)

### **Gestaltung**

Ramona Unguranowitsch

### **Medizinische Grafiken**

MedicalARTWORK, Mainz

### **Druck**

Druckhaus Becker GmbH, Ober-Ramstadt  
[www.druckhaus-becker.com](http://www.druckhaus-becker.com)

KS29